

Ginecomastia e hipogonadismo hipogonadotropo por tumor de células de Leydig: una causa poco frecuente de tumor testicular

Sara López Martínez^a, Mubarak Alramadan Aljmalah^b, Mónica de Cabo Ripoll^c y Francisco Javier Torrecilla Fernández^d.

^a Servicio de Análisis Clínicos. Hospital Virgen de la Luz. Cuenca (España).

^b Unidad de Endocrinología. Hospital Virgen de la Luz. Cuenca (España).

^c Servicio de Urología. Hospital Virgen de la Luz. Cuenca (España).

^d Servicio de Anatomía Patológica. Hospital Virgen de la Luz. Cuenca (España).

Correspondencia: Sara López Martínez. C/ Las Torcas 1, Esc. 7, 1º C. C.P. 16004 – Cuenca (España).

Correo electrónico: slopma@hotmail.com

Recibido el 28 de diciembre de 2018.

Aceptado para su publicación el 11 de febrero de 2019.

Este artículo de Revista Clínica de Medicina de Familia se encuentra disponible bajo la licencia de Creative Commons Reconocimiento-NoComercial-SinObraDerivada 4.0 Internacional (by-nc-nd).



RESUMEN

Los tumores de células de Leydig son raros y suponen una pequeña proporción de neoplasias testiculares (1-3 %). La forma más frecuente de presentación es una masa indolora testicular o un hallazgo ecográfico incidental acompañado en más del 80 % de los casos de desórdenes hormonales. Los marcadores tumorales séricos son negativos y aproximadamente el 30 % de los casos presentan ginecomastia. El tratamiento de elección es la cirugía (orquiectomía inguinal) y el seguimiento postoperatorio será prolongado. El diagnóstico definitivo es histológico y se realizará durante o tras la cirugía. Entre los marcadores inmunohistológicos de tumores de células de Leydig se incluyen alfa inhibina, calretinina y melan A. La presencia de la subunidad alfa de inhibina mediante técnica de inmunohistoquímica, destaca la intensa positividad de las células tumorales en comparación con la del tejido sano circundante. La calretinina es más sensible pero menos específica que la inhibina. Melan A es un marcador moderadamente sensible y específico en la diferenciación de tumores del estroma del cordón sexual y como tal es un valor complementario a otros marcadores inmunohistoquímicos en la valoración de tumores de difícil diagnóstico. El interés de este caso es mostrar la complejidad de alteraciones clínicas asociadas a estos tumores, así como establecer un diagnóstico diferencial con otros tumores histológicos.

PALABRAS CLAVE: Ginecomastia. Hipogonadismo Hipogonadotrópico. Tumor de Células de Leydig.

ABSTRACT

Gynecomastia and hypogonadotropic hypogonadism caused by Leydig cell tumor: a rare cause of testicular tumor

Leydig cell tumors are rare and account for a small proportion of testicular neoplasms (1-3%). They most frequently present as a painless testicular mass or as an incidental ultrasound finding, accompanied by hormonal disorders in more than 80% of cases. Serum tumor markers are negative and approximately 30% of cases present gynecomastia. The treatment of choice is surgery (inguinal orchiectomy) with a long post-operative follow-up. The definitive diagnosis is histological, which will be carried out during or after surgery. The immunohistochemical markers of Leydig cell tumors include inhibin alpha, calretinin, and melan-A. The presence of the inhibin alpha subunit in immunohistochemical analysis shows intense positivity of tumor cells compared with the surrounding healthy tissue. Calretinin is more sensitive but less specific than inhibin. Melan-A is a moderately sensitive and specific marker of sex cord-stromal tumors, and, as such, complements other immunohistochemical markers in the assessment of tumors which are difficult to diagnose. The interest of this case is to show the complex pattern of clinical presentation of these tumors, and to establish a differential diagnosis with other testicular tumors.

KEY WORDS: Gynecomastia. Hypogonadism. Leydig Cell Tumor.

INTRODUCCIÓN

El término ginecomastia define un aumento del tejido glandular mamario en el varón, expresión de cierto desbalance en la acción de estrógenos y andrógenos en la glándula. En general, se trata de un proceso benigno, habitualmente de factor etiológico desconocido y, de forma ocasional, expresión de una alteración endocrinológica o tumoral subyacente.

Es una de las principales manifestaciones clínicas del tumor de células de

Leydig en la edad adulta pero no la única. Impotencia, disminución de la libido, atrofia testicular y alteraciones en la espermatogénesis con infertilidad son algunas otras.

El tumor testicular tiene un gran impacto debido a que afecta fundamentalmente a población joven. El de células de Leydig pertenece al grupo de tumores del estroma gonadal especializado, siendo el más frecuente de los no germinales. El diagnóstico de sospecha se establece ante una masa testicular y un cuadro de androgenización o feminización con marcadores tumorales negativos^{1,2}. Entre los marcadores inmunohistoquímicos, la inhibina se perfila como excelente por su sensibilidad y especificidad. La calretinina es también considerada un interesante marcador, aunque menos específico. El anticuerpo melan A ha demostrado su utilidad como marcador complementario. El tratamiento de elección es la orquiectomía radical y el seguimiento postoperatorio debe ser prolongado.

CASO CLÍNICO

Varón de 21 años. Consulta por aumento de ambas glándulas mamarias con dolor leve-moderado refractario a analgésicos habituales de 4 meses de

evolución. Niega ingesta de anabolizantes o sustancias tóxicas. No refiere disfunción eréctil y presenta libido normal. A la exploración física se palpa endurecimiento en teste derecho.

Ecografía testicular: se objetiva masa testicular derecha bien delimitada de 2,2 cm sugestiva de seminoma. Varicocele izquierdo de grado I. Cordones espermáticos y epidídimos normales. Sin otros hallazgos significativos en la bolsa escrotal. Ecografía mamaria: desarrollo glandular mamario bilateral compatible con ginecomastia vera, sin nódulos ni imágenes quísticas. Resonancia magnética nuclear cerebral: hipófisis de tamaño, morfología e intensidad normales. Formación quística (17x10 mm) con tabicación en su interior, en región pineal. Se amplía el estudio para una mejor caracterización.

Estudio de marcadores tumorales y hormonales: beta-HCG: <0,1 mUI/ml (0-5); AFP: 2,34 ng/ml (0,4-15,0); CEA: 0,94 ng/ml (0,5-5); SCC: 0,9 ng/ml (0-1,5); CA-15.3: 13,0 U/ml (0,5-31,3); PSA total: 0,337 ng/ml (0-4); LH: 0,54 mUI/ml (1,14-8,75); FSH: 0,07 mUI/ml (0,95-11,95); estradiol: 39 pg/ml (11-44); DHEA-S: 3,35 µg/ml; testosterona: 2,16 ng/ml (2,80-11,0); testosterona libre: 4,1 pg/ml (5,6-27); prolactina: 21,43 ng/ml (3,46-19,4); prolactina

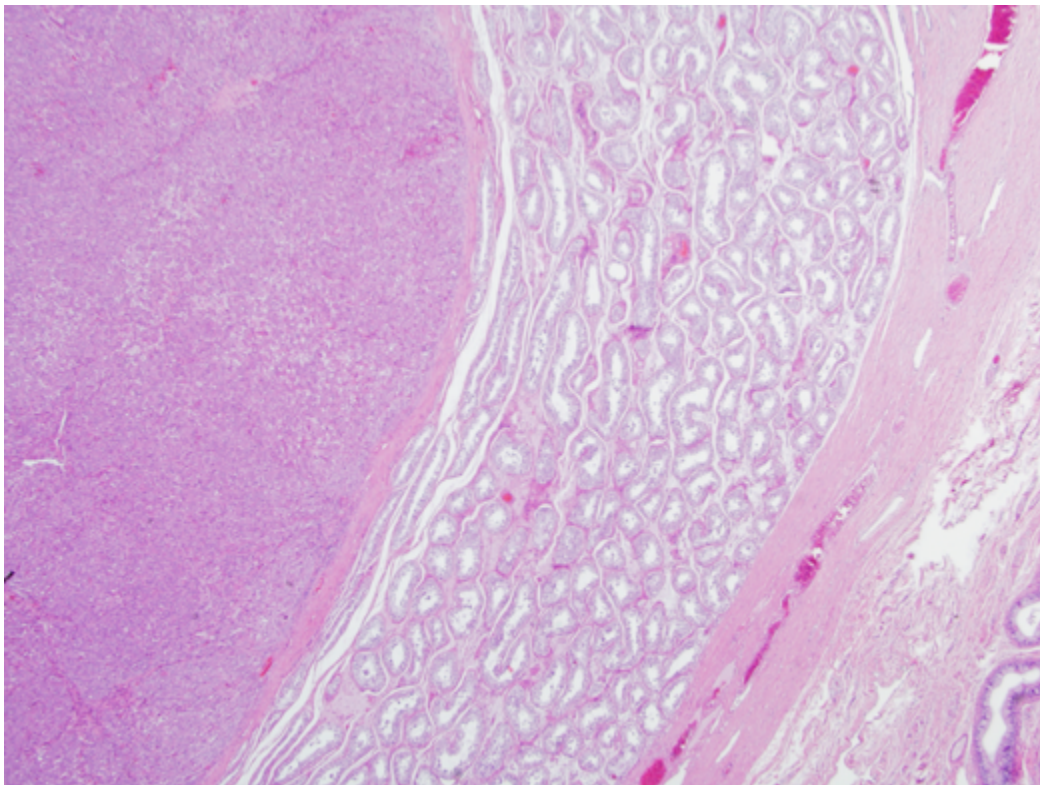


Figura 1. Panorámica de la neoplasia.

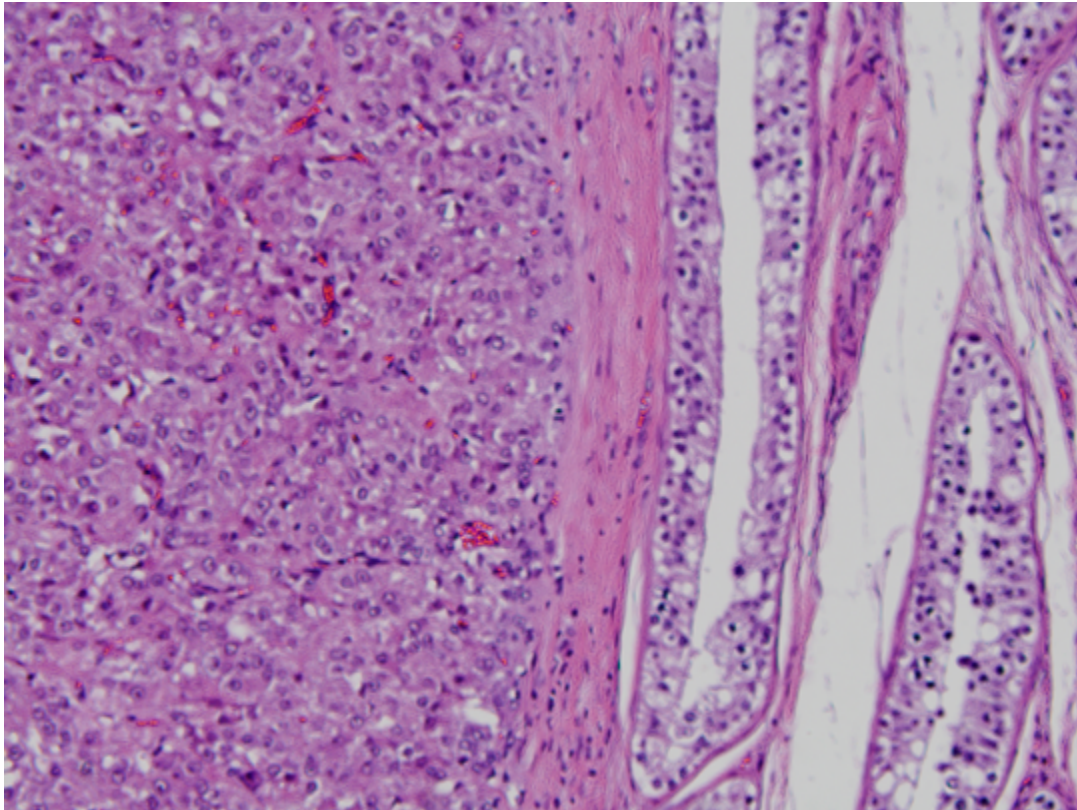


Figura 2. Panorámica de la neoplasia

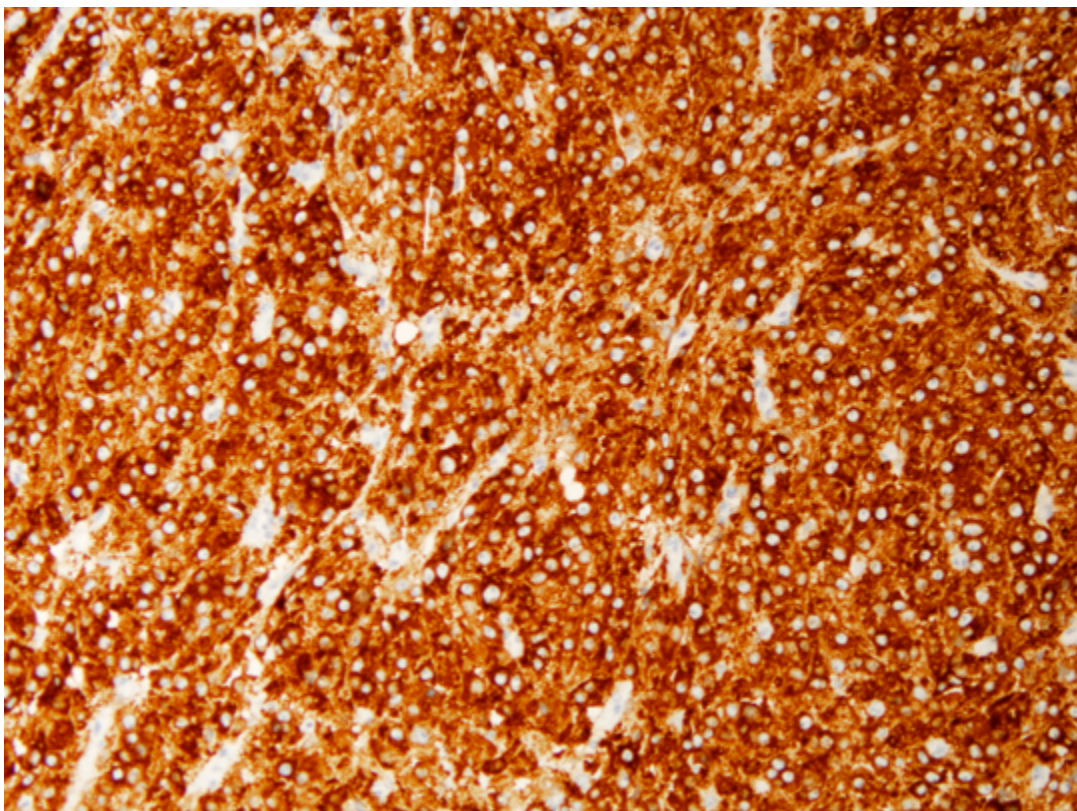


Figura 3. Tinción de células tumorales con alfa inhibina

tras reposo: 33,62 ng/ml (3,46-19,4); cortisol basal: 1,0 µg/dl (3,7-19,4); TSH: 2,261 mUI/l (0,35-4,94); ACTH: 40 pg/ml (9-52); subunidad alfa libre: 0,3 mUI/ml (hasta 1,6), somatomedina C basal: 283 ng/ml (varón 18-21 años: 147-404).

Dado los hallazgos se propone orquiectomía inguinal derecha. Pieza quirúrgica de 40 g, testículo (4,5 x 3,2 x 2,4 cm), epidídimo (4,5 x 1 x 0,5 cm), pedículo (3 x 1,5 cm), recubierto por la vaginalis de color grisáceo, lisa y sin alteraciones macroscópicas. En sección se identifica un tumor (1,4 x 1,4 x 1,5 cm) de color amarillo grisáceo, de bordes bien circunscritos, esférico, localizado en su mitad inferior y sin infiltración de la albugínea. Técnicas de inmunohistoquímica: Inhibina (+); Melan A (+) y negatividad para el resto: CD117 (-); citoqueratina AE1/AE3 (-); EMA (-); CD30 (-); CK19 (-); AFP (-); PSA (-). Borde de resección quirúrgico sin afectación tumoral. Resultado anatomopatológico: tumor de células de Leydig con criterios histopatológicos de benignidad.

Seis meses después de la intervención, el paciente presenta normalización del eje hipotálamo-hipofisario (LH: 1,91 mUI/ml; FSH: 2,14 mUI/ml; DHEA-S: 4,12 µg/ml; testosterona: 5,22 ng/ml; prolactina: 18,44 ng/ml; prolactina tras reposo: 13,92 ng/ml). El seguimiento hormonal a los 12 meses (LH: 3,44 mUI/ml; FSH: 2,22 mUI/ml; testosterona: 6,22 ng/ml; prolactina 14,20 ng/ml; prolactina tras reposo: 13,92 ng/ml) y 36 meses (LH: 3,81 mUI/ml; FSH: 2,84 mUI/ml; testosterona: 6,84 ng/ml; prolactina 17,81 ng/ml; prolactina tras reposo: 12,74 ng/ml) de la intervención confirma una completa recuperación del eje hipofisario.

DISCUSIÓN

Los tumores testiculares representan el 1 % de las neoplasias malignas en el hombre^{3,4}, siendo la causa más frecuente de tumor maligno entre los 15 y los 35 años⁵. El 93 % derivan de células germinales y el 7 % restante de células del estroma gonadal. Los tumores de células de Leydig suponen del 1 al 3 % del total de los tumores testiculares, presentando dos picos de máxima incidencia (5-10 y 30-60 años)⁶. La mayoría son unilaterales aunque entre un 3 y un 9 %, según las series, pueden ser bilaterales².

La forma más frecuente de presentación es una masa testicular palpable, indolora y unilateral⁴. Cuando no es palpable, el diagnóstico suele ser por hallazgo ecográfico de una masa intraescrotal

o por clínica endocrina². Los tumores de células de Leydig son hormonalmente activos (elevación de estradiol, disminución de testosterona y gonadotropinas) aunque pueden presentarse sin manifestaciones endocrinas; hasta el 40 % de los adultos evidencia clínica endocrina en forma de feminización con ginecomastia, disfunción eréctil, disminución de la libido, oligozoospermia y atrofia del otro testículo¹. Concentraciones de estradiol de manera sostenida son responsables de la ginecomastia y de la reducción de la respuesta de testosterona a la LH. Valores disminuidos de testosterona conllevan un incremento del cociente estradiol/testosterona y la ginecomastia.

Se trata de una patología benigna en niños y hasta en el 90 % de los adultos. Es difícil diagnosticar histológicamente los tumores de células de Leydig malignos, ya que el único criterio fiable de malignidad es la presencia de metástasis^{2,3}. Por ello, se han propuesto criterios orientativos de posible malignidad: tumores grandes (> 5 cm), displasia celular severa, actividad mitótica superior a 5 por 10 campos de gran aumento, márgenes infiltrados, áreas de necrosis, invasión linfática o vascular, alto índice MBI-1, alta expresión p53 y aneuploidía del ADN¹. La positividad en el estudio inmunohistoquímico a la alfa inhibina es considerado el mejor marcador para diferenciar los tumores estromales de los de células germinativas⁶. Se debe establecer diagnóstico diferencial con tumores de restos adrenales, hiperplasia de células de Leydig, tumor de células de Sertoli variante calcificante, linfomas y metástasis testiculares, malacoplaquia testicular, plasmocitomas, microlitiasis, quistes dermoides, carcinomas indiferenciados o ginecomastia idiopática^{1,7}.

El tratamiento de elección de estos tumores es quirúrgico, debido a la dificultad de diferenciar de forma inequívoca entre tumor germinal y de células de Leydig^{1,7}. Comprende orquiectomía radical por vía inguinal asociada o no a linfadenectomía retroperitoneal permitiendo la regresión de la endocrinopatía, no así el daño de la línea germinal. El seguimiento post-quirúrgico de estos pacientes debe ser prolongado debido a un curso clínico impredecible. De forma periódica se solicitará: estudio hormonal, marcadores tumorales testiculares, TAC abdominopélvico, radiografía de tórax y ecografía testicular¹.

En el caso presentado, la presencia de masa testicular y clínica endocrina (ginecomastia), el patrón hormonal (descenso de gonadotropinas y testos-

terona) y la negatividad de marcadores tumorales hicieron sospechar el diagnóstico. El nivel de estradiol fue normal. Se ha descrito en la bibliografía que los niveles de estrógenos en estos pacientes son muy variables incluso en el mismo sujeto, pueden ser, en algunos momentos, incluso normales, lo que sugiere secreción estrogénica tumoral intermitente. La ecografía evidenció masa testicular y el estudio anatomopatológico e inmunohistoquímico (inhibina (+) y melan A (+)) confirmaron el diagnóstico presuntivo.

Tras extirpación tumoral, la ginecomastia remite en el 80 % de los casos, al tiempo que se normalizan las alteraciones hormonales. Es el caso de nuestro paciente que tras 12 meses de seguimiento presenta normalización del eje hipotálamo-hipofisario-gonadal (LH: 3,44 mUI/ml; FSH: 2,22 mUI/ml; testosterona: 6,22 ng/ml; prolactina 14,20 ng/ml; prolactina tras reposo: 13,92 ng/ml) y sigue libre de recidiva. Se han descrito casos de recidivas varios años después de la intervención, de modo que el seguimiento de estos pacientes es prolongado, necesitando vigilancia periódica.

BIBLIOGRAFÍA

1. Pastor Navarro H, Donate Moreno MJ, Carrión López P, Pastor Guzmán JM, Segura Martín M, Lorigo Cortés MM et al. Estado actual del diagnóstico y tratamiento del tumor testicular de células de Leydig. Aportación de dos casos. Arch Esp Urol. 2008; 61 (1): 27-33.
2. Cánovas Ivorra JA, Castillo Gimeno JM, Michelena Barceña J, Alberto Ramírez D, Vera Román J. Tumor de células de Leydig. A propósito de un nuevo caso y revisión de la literatura. Arch Esp Urol. 2006; 59 (3): 293-6.
3. López PJ, Cadena Y, Paulos A, Angel L, Zubieta R. Tumor de células de Leydig. Presentación inusual. Arch Esp Urol. 2010; 63 (4): 303-5.
4. Albers P, Albrecht W, Algaba F, Bokemeyer C, Cohn-Cedermark G, Fizazi K et al. Guía clínica sobre el cáncer de testículo de la EAU: actualización de 2011. Actas Urol Esp. 2012; 36 (3): 127-45.
5. Planelles Gómez J, Beltrán Armada JR, Tarín Planes M, Vergés Prosper A, Rubio Tortosa I, Gil Salom M. Cancer testicular bilateral: presentación de cuatro casos. Actas Urol Esp. 2007; 31 (10): 1117-22.
6. Palacios A, Antúnez P, Heredero O, Eguíluz P, Díaz Alférez F, García J et al. Tumor de células de Leydig maligno. A propósito de un caso clínico. Acta Urológica. 2008; 25 (2): 53-6.
7. Soriano Sarrió P, Calatayud Blas A, Gunthner F, Navarro S. Tumores de células de Leydig de testículo. Estudio anatomo-clínico de siete casos. Rev Esp Patol. 2008; 41 (4): 267-70.