

# No todo bulto umbilical es una hernia: endometriosis primaria

*Not every umbilical lump is a hernia: primary endometriosis*

Gloria Maqueda-Zamora<sup>a</sup>, Lucía Sierra-Santos<sup>b</sup>, Saied Joleini-Joleini<sup>c</sup>  
 y Khrystyna Krasnovska Zayets<sup>d</sup>

<sup>a</sup> Residente de cuarto año de Medicina Familiar y Comunitaria. Hospital Universitario de La Paz. Madrid (España)

<sup>b</sup> Especialista en Medicina Familiar y Comunitaria. Centro de Salud San Agustín del Guadalix. Madrid (España)

<sup>c</sup> Especialista en Medicina Familiar y Comunitaria. Punto de Atención Continuada San Agustín del Guadalix. Madrid (España)

<sup>d</sup> Especialista en Dermatología y Venereología en el Hospital Clínico San Carlos.

## CORRESPONDENCIA:

Gloria Maqueda-Zamora. Cañada de los Toros 8. Manzanares El Real. 28410, Madrid (España)

## CORREO ELECTRÓNICO:

gloriamaquedazamora@gmail.com

Recibido el 13 de diciembre de 2022.  
 Aceptado para su publicación el 8 de mayo de 2023

## RESUMEN

La endometriosis se manifiesta por tejido endometrial extrauterino, generalmente intrapélvico. La endometriosis cutánea solo ocurre con una incidencia del 0,5-1% de los casos de ectopia endometrial y es muy rara de origen primario. Presentamos el caso de una mujer joven con un nódulo umbilical que resultó ser un endometrioma primario cutáneo y analizamos esta entidad.

**Palabras clave:** hernia umbilical, endometriosis, nódulo de Villar.

## ABSTRACT

Endometriosis manifests by extra-uterine endometrial tissue, usually intrapelvic. Cutaneous endometriosis only occurs with an incidence of 0.5 to 1 percent of cases of endometrial ectopy and is very rarely of primary origin. We report the case of a young woman with an umbilical nodule that turned out to be a cutaneous primary endometrioma and we analyze this entity.

**Keywords:** Endometriosis, Umbilical Hernia, Villar's Nodule.

## INTRODUCCIÓN

La endometriosis es la presencia ectópica del tejido del endometrio uterino fuera de su localización habitual y generalmente aparece de forma intrapélvica. La endometriosis cutánea es infrecuente y mucho más rara la forma primaria de la misma, que aparece fuera de cicatrices previas<sup>1,2</sup>. Sin embargo, las formas primarias cutáneas suelen localizarse en el ombligo, en región perineal o inguinal y obligan a hacer un diagnóstico diferencial rápido ya que pueden aparentar enfermedades graves o malignas como melanomas, nódulos de la hermana María José, etc.<sup>2</sup>.

## CASO CLÍNICO

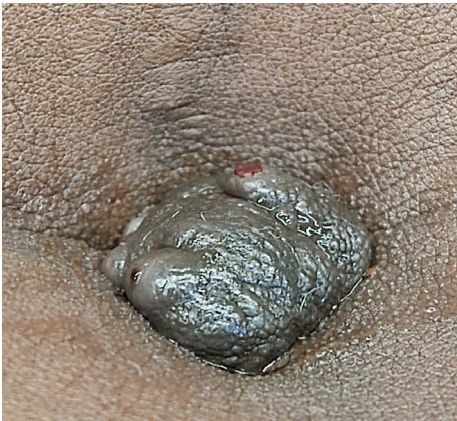Presentamos el caso de una mujer de 27 años sin antecedentes de interés, madre de un niño de 7 años por parto vaginal, sin intervenciones quirúrgicas previas, ni cesáreas ni cicatrices abdominales, con piel fototipo V.

Acude por una lesión lobulada de aproximadamente 2 cm que aparece prominente en la región umbilical de color rojizo-marrón- amoratado, erosionada, sangrante y que tapona todo el orificio del ombligo (**figura 1**).

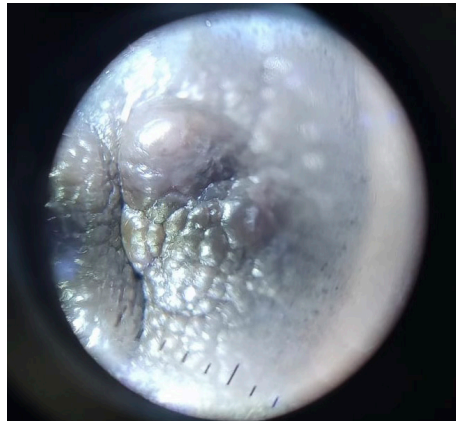

El contenido de la Revista Clínica de Medicina de Familia está sujeto a las condiciones de la licencia de Creative Commons Reconocimiento-NoComercial-SinObraDerivada 4.0

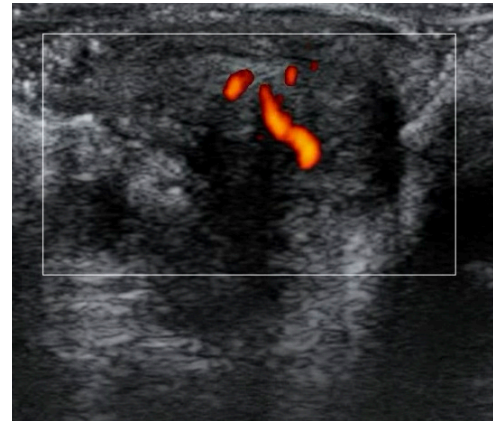
**Figura 1.** Lesión umbilical prominente de 2 cm con zonas erosionadas y sangrantes



**Figura 2.** Imagen dermatoscópica con cuerpos globulares



**Figura 3.** Ecografía con Doppler con vascularización central en nódulo de 1,5 x 2 cm



A la palpación presenta dolor intenso. Refiere que la lesión está presente desde hace aproximadamente 1 año, pero ha crecido con mucha velocidad en los últimos 2 meses y en ocasiones se erosiona y produce sangrado ocasional.

En la dermatoscopia se observan unos pequeños cuerpos globulares marrones bien definidos distribuidos por la lesión que aparentan ser glándulas (figura 2).

En la ecografía cutánea y abdominal no se ve ninguna otra lesión, excepto un nódulo de 1,5 cm de diámetro por 2 cm bien delimitado supraaponeurótico. Tampoco se manifiestan hernias abdominales ni umbilicales. En el Doppler ecográfico se aprecia vascularización central (figura 3).

Dado el aspecto de la lesión y su crecimiento rápido es enviada como sospecha de malignidad para descartar un nódulo de la hermana María José, como manifestación de metástasis gastrointestinal.

Se hace biopsia con punch y la anatomía patológica evidenció abundantes glándulas endometrióticas rodeadas de estroma endometrial.

Reinterrogada la paciente a las 3 semanas informa de que la lesión es dependiente del ciclo menstrual y que suele sangrar durante los días de la menstruación (figura 1), síntoma que hasta ahora no había percibido y disminuye de tamaño fuera de ese período (figura 4) y también disminuyen los síntomas de sensibilidad y dolor en la zona.

La paciente es derivada a ginecología, que descarta otros endometriomas intraabdominales, patología que queda descartada y se extirpa la lesión completa con márgenes libres por parte de cirugía general.

El diagnóstico definitivo resultó ser un endometrioma cutáneo umbilical único primario.

## DISCUSIÓN

La endometriosis cutánea umbilical fue descrita por Villar en 1886. Es una forma rara de presentación que solo se estima en el 0,5-1% de los casos de endometriosis<sup>1</sup>. Normalmente, los implantes de endometriosis se sitúan sobre cicatrices de cirugías previas en mujer en edad

fértil, pero en algunos casos, como en nuestra paciente, se localizan en sitios de forma espontánea, siendo habitual en el ombligo.

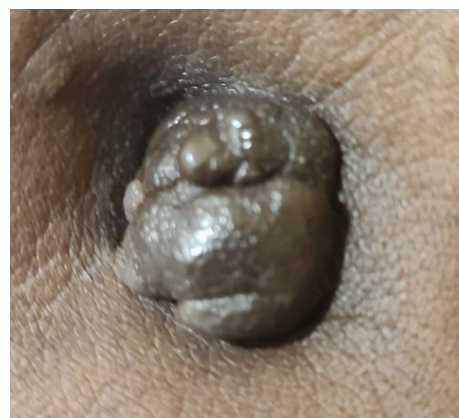
La etiopatogenia es desconocida. Se postulan varias teorías, como la embolización de tejido endometrial por vía linfática o sanguínea, la implantación metastásica por reflujo retrógrado posterior a una intervención quirúrgica, la persistencia de restos embriológicos de tejido mulleriano y la de la metaplasia de células pluripotenciales mesenquimales que se transforman en implantes endometriales<sup>1</sup>. La apetencia de las células endometriales por el ombligo podría deberse a que se comporta como cicatriz fisiológica de nuestro organismo<sup>1</sup>.

Clínicamente, se manifiesta como un nódulo solitario, único, bien definido, de color marrón, azul o negro. Característicamente, es doloroso y se produce sangrado e inflamación con la menstruación<sup>2,3</sup>.

El diagnóstico definitivo es anatomopatológico, donde se visualizan glándulas endometriales revestidas de epitelio cilíndrico y estroma hemorrágico. Sin olvidar la importancia de una buena anamnesis y exploración física, más en el ámbito de Atención Primaria, como es el caso, de una mujer en edad fértil con nódulo umbilical con dolor cíclico y secreción o sangrados con la menstruación.

También pueden ser útiles pruebas de imagen como la ecografía o la resonancia magnética para completar el diagnóstico diferencial y ex-

**Figura 4.** Nódulo umbilical de 1,5 cm, no sangrante, de menor tamaño al previo



cluid patologías como hernias umbilicales, onfalitis u otras patologías malignas como el nódulo de la hermana María José o melanomas<sup>3,4</sup>.

El tratamiento de elección es quirúrgico, aunque en algunos casos puede ser conservador con vigilancia, tratamiento sintomático y anticonceptivos<sup>4,5</sup>. Además, se debe investigar la presencia de endometriosis pélvica, sobre todo si presenta dismenorrea asociada<sup>1</sup>.

Consideramos que es importante como médicos y médicas de Atención Primaria conocer esta entidad ya que se trata de una presentación rara de una enfermedad frecuente, donde la sospecha clínica es importante y el diagnóstico diferencial engloba patologías graves.

Es fundamental el acceso como especialistas de Medicina Familiar a técnicas de apoyo al diagnóstico y sospecha clínica, como el dermatoscopio y la ecografía clínica, ya que son rápidas, no dañinas para el paciente o la paciente y muy rentables. Por ello consideramos destacar que debemos formarnos en estas técnicas, que cada vez son más frecuentes en nuestras consultas.

## BIBLIOGRAFÍA

1. Bordel Gómez MT, Román Curto C, Cardeñoso Álvarez E, Santos Durán JC, Sánchez Estella J, Corral de la Calle M. Endometriosis cutánea umbilical espontánea. *Actas Dermosifiliogr*. 2006;97(10):666-8.
2. Romera-Barba E, Castañer-Ramón-Llín J, Sánchez Pérez A, Navarro-García I, Rueda-Pérez JM, Cano Maldonado AJ, et al. Endometriosis umbilical primaria. A propósito de 6 casos. *Rev hispanoam hernia*. 2014;2(3):105-10.
3. Veiga MÁ, Míguez V, Rodríguez S, Mosquera MT, Calaza M, M-P- Mendaña J. Endometriosis umbilical. *Prog Obstet Ginecol*. 2013;56(4):213-5.
4. Táboas-Álvarez A, López-Carrasco A, Velacoracho-Pérez JJ, Zarbakhsh-Etemadi S, Yébenes-Gregorio L, Hardisson-Hernaez D, et al. Endometriosis umbilical primaria. Reporte de dos casos. *Rev Chil Obstet Ginecol*. 2022;86(6):538-44.
5. Boesgaard-Kjer D, Boesgaard-Kjer D, Kjer JJ. Primary umbilical endometriosis (PUE). *Eur J Obstet Gynecol Reprod Biol*. 2017; 209:44-5.