

Tumor miofibroblástico de lengua

Clara Isabel Novillo-López^a, Gloria Maqueda-Zamora^b, Lucía Sierra-Santos^c
 y Paula Berrocal-Espinosa^b

^a Medicina de Familia y Comunitaria, Centro de Salud Castroviejo, Madrid (España).

^b Residente de 3.er año de Medicina Familiar y Comunitaria. Hospital Universitario de La Paz. Madrid (España).

^c Especialista en Medicina Familiar y Comunitaria. Consultorio El Boalo, Madrid (España).

Correspondencia:

Gloria Maqueda-Zamora. Isla Malaita, 11, 10ºD. 28035, Madrid (España).

Correo electrónico:

gloriamaquedazamora@gmail.com

Recibido el 13 de abril de 2021.

Aceptado para su publicación el 19 de mayo de 2021.

RESUMEN

El tumor miofibroblástico inflamatorio (TMI) es un tumor del estroma submucoso raro cuya presentación más frecuente es en el pulmón. Se trata de un tumor heterogéneo, formado por células fusiformes, inflamatorias y miofibroblastos, que por lo general es benigno, pero puede producir invasión local, recidiva y transformación maligna.

Presentamos un paciente joven con una neoplasia en la lengua de aspecto invasivo e infiltrante que resultó ser un tumor miofibroblástico, pero que causó gran preocupación por su rápido crecimiento.

Palabras clave: lengua, enfermedad de la lengua, neoplasia lengua.

MYOFIBROBLASTIC TONGUE TUMOUR

ABSTRACT

An inflammatory myofibroblastic tumour is a rare submucosal stromal tumour whose most common presentation is in the lung. This is a heterogeneous tumour, comprised of spindle cells, inflammatory cells and myofibroblasts, which is generally benign. However, it can cause local invasion, recurrence and malignant transformation.

We report a young patient with an invasive and infiltrating tumour on the tongue that turned out to be a myofibroblastic tumour but caused major concern due to its rapid growth.

Keywords: tongue diseases, tongue neoplasms, tongue.

INTRODUCCIÓN

El TMI es una infrecuente lesión mesenquimal benigna que puede aparecer en el pulmón o en el intestino y más raramente también es posible en la lengua y otros órganos¹.

Se trata de una tumoración heterogénea compuesta por células inflamatorias y que propone un reto diagnóstico por su apariencia de malignidad tanto radiológica como histopatológicamente y su rápido e infiltrante crecimiento².

Presentamos el caso de un paciente joven con esta rara tumoración que apareció en pocos días en la parte posterior de su lengua.

OBSERVACIONES CLÍNICAS

Presentamos el caso clínico de un paciente de 33 años con antecedente de tabaquismo activo (16 paquetes-año) que acude por pápula en región dorsolingual ligeramente sobreelevada, erosionada en la cúpula y engrosada en los bordes, indolora y no indurada, compatible con chancro sifilítico.



El contenido de la Revista Clínica de Medicina de Familia está sujeto a las condiciones de la licencia de Creative Commons Reconocimiento-NoComercial-SinObraDerivada 4.0

Presenta, asimismo, adenopatías cervicales y submandibulares izquierdas elásticas, rodaderas y no adheridas a planos profundos. Como antecedente, el paciente refiere una quemadura con alimento caliente en el dorso lingual y verbaliza prácticas sexuales de riesgo.

Se administra penicilina intramuscular y se solicitan serologías de enfermedad de transmisión sexual (ETS), que resultan negativas. Se deriva al paciente a urgencias para valoración por cirugía maxilofacial, donde se biopsia la lesión (figura 1).

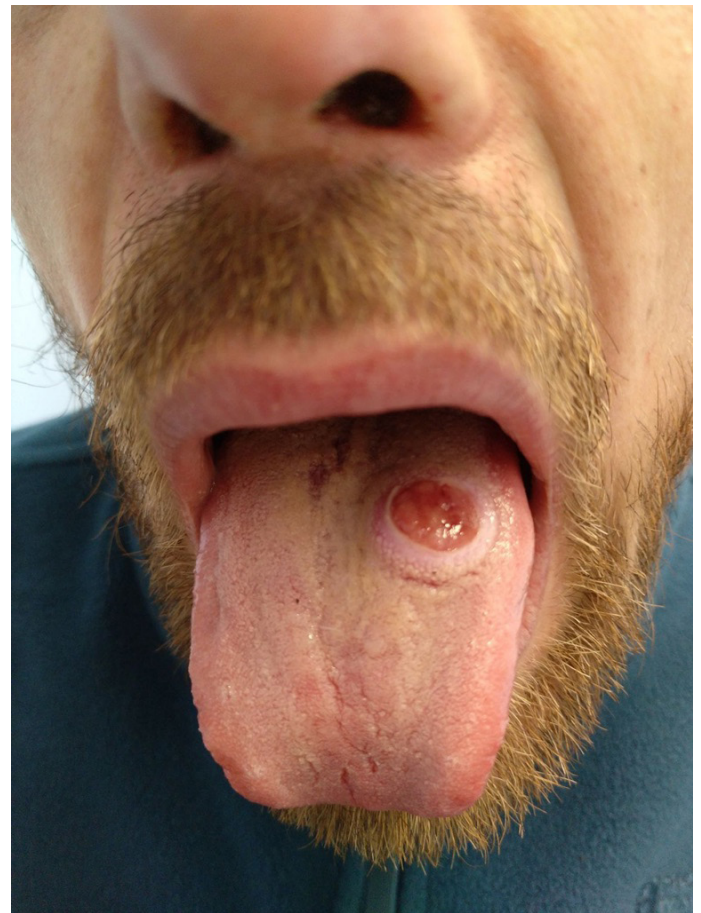
A los quince días acude de nuevo a consulta por crecimiento de la lesión. Se revisan los resultados de anatomía patológica, que no arrojan datos llamativos (fragmento de tejido de granulación y fibrina compatible con fondo de úlcera, sin evidencia de malignidad en el material estudiado) (figura 2).

Ante el crecimiento progresivo de la lesión se hace una tomografía axial computarizada (TAC) cervicofacial que informa de una lesión en dorso lingual izquierdo de aproximadamente 20 mm de diámetro máximo con signos de abscesificación o necrosis asociada a cambios más sugestivos de inflamación en el hemipaladar blando izquierdo, espacio sublingual izquierdo y a ganglios linfáticos inespecíficos. Se hace nueva biopsia con toma de mayor cantidad de material, que resulta inespecífica y no evidencia signos de malignidad (figura 3).

Figura 1. Imagen inicial de la lesión en la parte posterior izquierda de la lengua. Nódulo infiltrante de aspecto limpio y bordes definidos

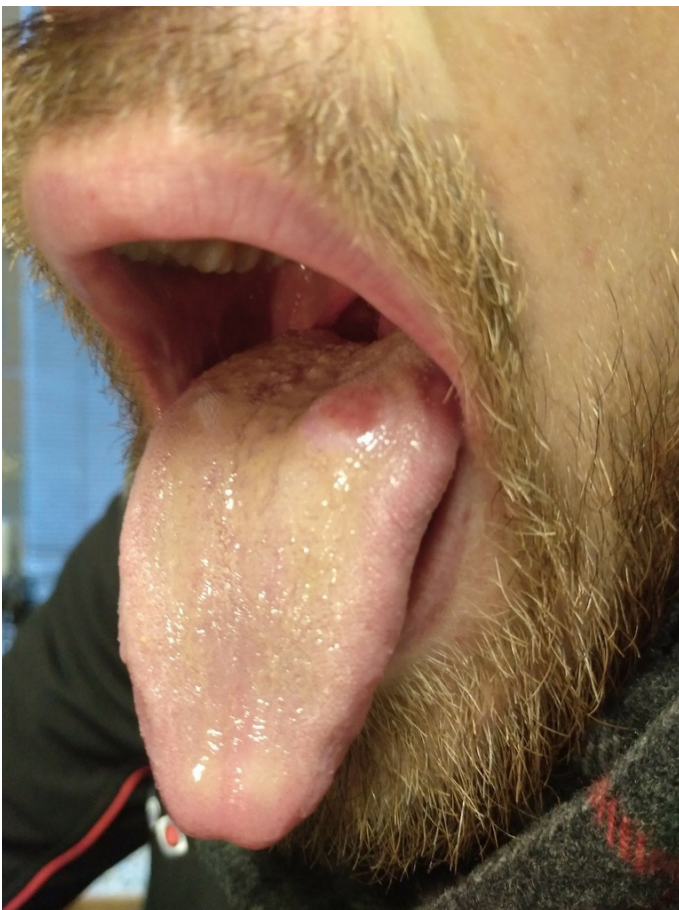

Figura 2. Evolución de la lesión a los 15 días tras la observación inicial, persisten bordes definidos y sobrevaluación de la lesión. Erosión superficial



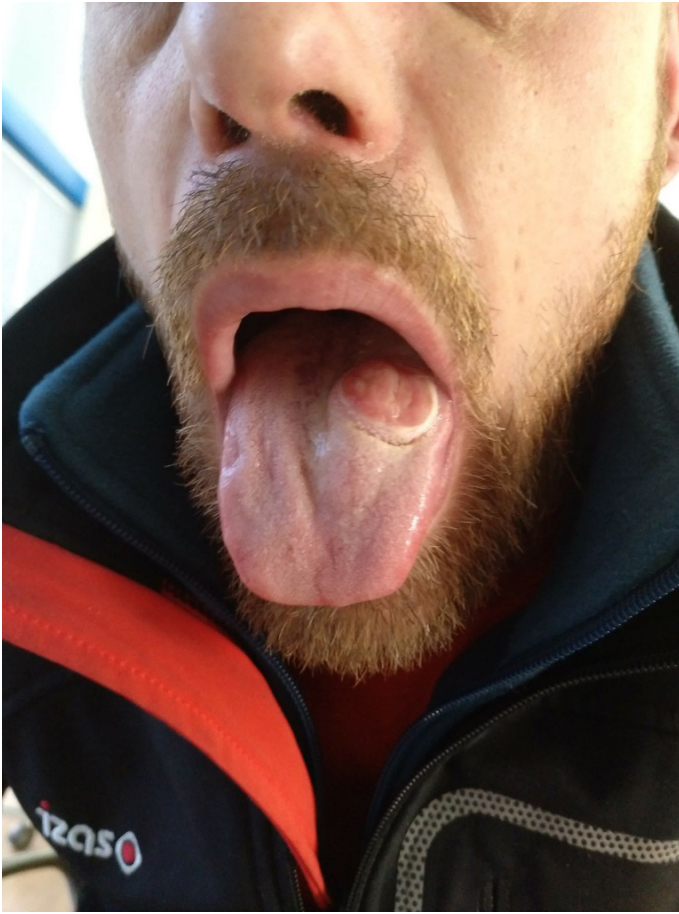
Finalmente, se decide que el equipo de cirugía maxilofacial extirpe la lesión, dado su crecimiento. El estudio histopatológico muestra una proliferación fusocelular sin datos histológicos de malignidad, que se acompaña de un intenso infiltrado inflamatorio constituido fundamentalmente por linfocitos y en el que se observan algunas células plasmáticas y eosinófilos. Mediante estudio inmunohistoquímico, las células muestran inmunorreacción intensa frente a vimentina y actina de músculo liso, siendo negativas frente a desmina, caldesmón, ALK1, citoqueratinas AE1/AE3 y p40. Estos resultados son sugestivos de TMI. La lesión contacta con los márgenes quirúrgicos profundo y lateral y se encuentra a menos de 1 mm del margen, pero dada la benignidad de la lesión no se decide ampliar márgenes. Actualmente, el paciente se encuentra asintomático y no ha tenido recidiva de la lesión.

DISCUSIÓN

El TMI, también conocido como seudotumor inflamatorio, histiocitoma, granuloma de células plasmáticas, fibroxantoma, xantoma o fibrosarcoma inflamatorio, fue descrito por primera vez en una localización pulmonar por Brunn en 1939. Más tarde, en 1954, Umliker lo denominó seudotumor, dadas sus características clínicas y radiológicas^{2,3}.

Según la Organización Mundial de la Salud (OMS), se clasifica dentro de los tumores de partes blandas como una neoplasia benigna

Figura 3. Crecimiento de la lesión al mes de su presentación. Persiste el aumento con bordes definidos



con potencial de transformación maligna. El TMI puede invadir estructuras colindantes, es capaz de recidivar (25-40%, más frecuente en localización extrapulmonar y durante el primer año de la resección) y puede producir metástasis a distancia (2-5%), aunque es excepcional¹.

Se han relacionado las siguientes características con un peor pronóstico y un mayor riesgo de recurrencia y metástasis: género femenino, ser joven, ubicación abdominopélvica, tamaño grande, resección incompleta y ALK negativo.

Su etiología es desconocida, aunque se ha relacionado con traumatismos, mecanismos inflamatorios, patologías autoinmunes, alteraciones genéticas (traslocaciones y fusión de genes) o infecciones subyacentes, tanto virales como bacterianas (micobacterias, virus del Ebstein Barr, virus herpes simple, micoplasma, etc.)^{2,4}.

Ha sido descrito en múltiples localizaciones, siendo la más frecuente el pulmón. La localización extrapulmonar más habitual es la abdominopélvica (28%), siendo el hígado el principal órgano afectado. La incidencia de este tumor en la región de la cabeza y el cuello es baja, constituyendo el 14-18% de los TMI extrapulmonares.

Suele presentarse de forma aislada, aunque en el 5% de los casos puede aparecer, de forma simultánea, en varias posiciones¹⁻³.

La sintomatología que produce el TMI está en relación con la localización del tumor. Puede cursar de forma asintomática o producir

manifestaciones sistémicas inespecíficas (5-10%): malestar general, fiebre, sudoración nocturna, pérdida ponderal, adenopatías, anorexia².

En los exámenes de laboratorio se puede objetivar anemia microcítica microcromica, leucocitosis, trombocitosis e hiperglobulinemia, elevación de la velocidad de sedimentación globular. Estos síntomas se han relacionado con la producción del tumor de mediadores de inflamación como IL-1 e IL-6.

Si está localizado en cabeza y cuello, puede detectarse como un bultoma palpable o un incidentaloma al hacer pruebas diagnósticas por otro motivo.

El diagnóstico definitivo se lleva a cabo mediante el estudio histológico y la inmunohistoquímica del tejido analizado.

Se caracteriza por ser una lesión granulomatosa con proliferación de: linfocitos, histiocitos, células plasmáticas y células fusiformes miofibroblásticas. Se han descrito varios patrones histológicos en función de la estirpe celular que prevalece: el vascular mixoide, el hipocelular fibroso y el compacto de células fusadas entremezcladas con células inflamatorias (96% de los casos).

En el estudio inmunohistoquímico, las células muestran inmunorreacción frente a vimentina, desmina, citoqueratinas AE1/AE3, SMA y proteína S100, y el 71% de los tumores son positivos para ALK-1 (*anaplastic lymphoma kinase*).

Los TMI que expresan el ALK-1 suelen responder mejor al tratamiento farmacológico con respecto a los que no lo hacen, aunque presentan un índice mayor de recurrencia.

El diagnóstico diferencial se debe hacer con otros tumores como: el tumor fibroso solitario, el mixoepitelioma, el mixofibroma, el granuloma de células gigantes, el sarcoma miofibroblástico de bajo grado, el rhabdomyosarcoma, el carcinoma epidermoide, el teratoma y el linfoma, entre otros².

El tratamiento del TMI suele ser la resección completa del tumor con márgenes libres, si es factible, aunque su manejo depende de la localización, su comportamiento y la expresión del gen ALK-1⁴. No obstante, se han descrito algunos casos en los que se ha producido una involución del tumor con resolución espontánea².

Existen algunos casos en los que se ha demostrado una disminución del tamaño de la lesión con el uso de antiinflamatorios no esteroideos y corticoides a dosis altas (0,6-1 mg/kg/día), favoreciendo la resección posterior, ya que podrían tener un efecto inhibitorio sobre la angiogénesis y la proliferación endotelial. La respuesta inicial a los corticoides suele ser buena, alrededor del 80% disminuyen su tamaño, pero no se suele conseguir la remisión completa (< 50%)¹.

Consideramos de especial relevancia conocer esta patología en nuestras consultas de Atención Primaria ya que el TMI es una lesión muy rara que simula un proceso maligno por su aparición en personas de riesgo y su rápido crecimiento⁵, además de su comportamiento clínico, radiológico e histopatológico⁶⁻¹⁰. Requiere una rápida intervención y un diagnóstico diferencial exhaustivo⁶.

BIBLIOGRAFÍA

1. Ruiz-Martin I, Zubillaga-Rodríguez I, Gutiérrez-Díaz R, Sánchez-Aniceto G. Tumor miofibroblástico inflamatorio en el espacio masticador. *Rev Esp Cirug Oral y Maxilofac.* 2018;40(3):135-7.
2. Muñoz-Moya JE, Alfaro-Aguirre MO, Leiva-Silva M, Kakarieka-Weisskopf E, López-Sáez MT. Tumor miofibroblástico inflamatorio: presentación variable de una misma patología. *Rev Chil Pediatr.* 2019;90(3):328-35.
3. Osnaya MH, Zaragoza TA, Escoto JA, Mondragón MA, Sánchez RD. Tumor miofibroblástico inflamatorio (pseudotumor inflamatorio) ocasionando abdomen agudo. *Rev Chil Cir.* 2014;66 (3):264-8.
4. París-Sans M, Doménech-Calvet J, Raga-Caceller E, Sabench-Pereferer F, Castillo-Déjardin D. Tumor miofibroblástico inflamatorio gástrico como rara causa de obstrucción de la vía biliar. *J Cir Esp.* 2016;94(3):188-90.
5. Benítez N, Naranjo M, Romero R, García L, Vivar D. Tumor miofibroblástico deformante en boca. *Rev. Oncol.* 2010;20(3):143-6.
6. Ekici NY, Bayindir T, Kizilay A, Aydin NE. Inflammatory myofibroblastic tumor: a rare tumor in the tongue. *Case Reports in Otolaryngology.* 2013(6):787824.
7. Korlepara R, Guttikonda VR, Madala J, Taneeru S. Inflammatory myofibroblastic tumor of mandible: A rare case report and review of literature. *J Oral Maxillofac Pathol.* 2017;21(1):136-9.
8. Caporalini C, Moscardi S, Tamburini A, Pierossi N, Di Maurizio M, Buccoliero AM. Inflammatory Myofibroblastic Tumor of the Tongue. Report of a Pediatric Case and Review of the Literature. *Fetal Pediatr Pathol.* 2018;37(2):117-25.
9. Lourenco SV, Boggio P, Nico MM. Inflammatory myofibroblastic tumor of the tongue: a case report. *Dermatology Online J.* 2012;18(5):6.
10. Gleizal A, Ranchere-Vince D, Abou-Chebel N, Nimeskern N, Béziat JL. Pseudotumeur myofibroblastique inflammatoire de la langue. *Rev Stomatol Chir Maxillofac.* 2005;106(5):304-7. French.