

Pielonefritis de repetición: rara forma de presentación del síndrome del Cascanueces

M. Yamina Romero Barzola^a y Lucía Sierra Santos^{b,c}

^a Médico residente de segundo año de Medicina Familiar y Comunitaria. Centro de Salud Barrio del Pilar. Madrid (España).

^b Médico de Familia. Centro de Salud de Manzanares el Real (Consultorio de El Boalo). Madrid (España).

^c Grupo de Trabajo de Genética y Enfermedades Raras. Sociedad Española de Medicina Familiar y Comunitaria

Correspondencia: M. Yamina Romero Barzola. Centro de Salud Barrio del Pilar. C/ Finisterre, 18. C.P. 28029 – Madrid (España).

Correo electrónico: mariyasrb1603@gmail.com

Recibido el 7 de abril de 2017.

Aceptado para su publicación el 8 de junio de 2017.

Este artículo de Revista Clínica de Medicina de Familia se encuentra disponible bajo la licencia de Creative Commons Reconocimiento-NoComercial-SinObraDerivada 4.0 Internacional (by-nc-nd).



RESUMEN

El síndrome del Cascanueces consiste en la compresión de la vena renal izquierda entre la arteria mesentérica superior y la aorta abdominal, lo que lleva a una elevación de la presión venosa renal y la formación de venas varicosas y colaterales en la pelvis renal y el uréter, que pueden sangrar a la vía excretora izquierda provocando así episodios de hematuria. Clínicamente puede ser asintomático o presentar hematuria (macro o microscópica), así como dolor abdominal. El uso de técnicas de imagen es fundamental para su diagnóstico, y su tratamiento depende de la severidad de los síntomas. Presentamos un caso clínico de este síndrome y llamamos la atención en el conocimiento de este cuadro poco frecuente que requiere un alto índice de sospecha y la confección cuidadosa de la historia clínica.

PALABRAS CLAVE: Síndrome de Cascanueces Renal. Hematuria. Dolor Abdominal.

ABSTRACT

Recurrent pyelonephritis: rare form of the Nutcracker syndrome.

The Nutcracker syndrome consists of the compression of the left renal vein between the superior mesenteric artery and the abdominal aorta, which leads to an increase in renal venous pressure, and the formation of collateral and varicose veins in the renal pelvis and the ureter, which can bleed into the left excretory pathway causing episodes of hematuria. Clinically, this syndrome may be asymptomatic or present hematuria (macro or microscopic) as well as abdominal pain. The use of imaging techniques is essential for its diagnosis, and its treatment depends on the severity of the symptoms. We present a clinical case of this syndrome and draw attention to the knowledge of this rare picture that requires a high index of suspicion and the careful preparation of the medical history.

KEY WORDS: Renal Nutcracker Syndrome. Hematuria. Abdominal Pain.

INTRODUCCIÓN

El síndrome del Cascanueces está causado por la compresión de la vena renal izquierda (VRI) entre la arteria mesentérica superior (AMS) y la aorta abdominal, lo que provoca un aumento en el gradiente de presión entre la VRI y la vena cava inferior^{1,2}. Es una entidad infrecuente, de predominio en mujeres entre la tercera y cuarta década de vida³. Suele ser asintomático, pero otras veces cursa con hematuria, dolor en fosa renal, dolor abdominal, varicocele izquierdo en varones y congestión venosa pélvica en mujeres⁴. Su manejo depende de la intensidad de los síntomas.

Presentamos el caso de una paciente joven con repetidas pielonefritis a la que se le realizó el diagnóstico por estudio de imágenes y cuyo tratamiento ha sido conservador.

CASO CLÍNICO

Paciente de 28 años de edad, con antecedente de dos episodios de pielonefritis aguda que precisó ingreso hospitalario, acude al servicio de urgencias por un cuadro de 3 días de evolución. Refiere que la clínica inicia con disuria, polaquiuria, hematuria macroscópica y dolor en abdomen y fosa renal izquierda. Al tercer día se agrega al cuadro fiebre. En la exploración física se

evidenció buen estado general, pero se encuentra afectada por el dolor, el abdomen es muy doloroso a nivel de hipogastrio y la puñopercusión renal izquierda positiva. En la analítica sanguínea se encuentra elevación de reactantes de fase aguda y el sistemático de orina detecta leucocitosis, nitritos y hematuria. En el estudio de su proceso se realiza ecografía abdominal y urografía intravenosa (UIV) donde se objetiva ectasia pielocalicial izquierda y una probable ureteritis quística. En este contexto se le solicita también una tomografía axial computarizada (TAC) abdomino-pélvica en la que llamó la atención la disminución del calibre de la vena renal izquierda a nivel de la pinza aortomesentérica (Figura 1). Este hallazgo es indicativo de síndrome del Cascanueces. En nuestro caso la pielonefritis pudo ser producida por la congestión renal producto de la dificultad del retorno venoso. La paciente recibió tratamiento para la pielonefritis y el manejo del síndrome del Cascanueces ha sido expectante.

DISCUSIÓN

El síndrome del Cascanueces fue descrito inicialmente por De Schepper en 1972, que lo denominó «síndrome de atrapamiento de la vena renal izquierda»⁵. No se conoce la prevalencia exacta. La mayoría de los casos se presentan en la tercera y cuarta década de la vida. Es más frecuente en mujeres. Los pacientes con ptosis renal, con escasa grasa perirrenal y lordosis lumbar acentuada presentan una predisposición anatómica. Del mismo modo, puede presentarse durante el embarazo, y empeorar en el tercer trimestre^{6,7}. Puede cursar con hematuria macroscópica o microscópica unilateral, varicocele o varices en las extremidades inferiores; en la mujer se ha descrito además el “síndrome de congestión pélvica”, caracterizado por síntomas de dismenorrea, dispareunia, dolor postcoital, dolor abdominal bajo, disuria, varices pélvicas o vulvares⁴. El diagnóstico de este síndrome es de

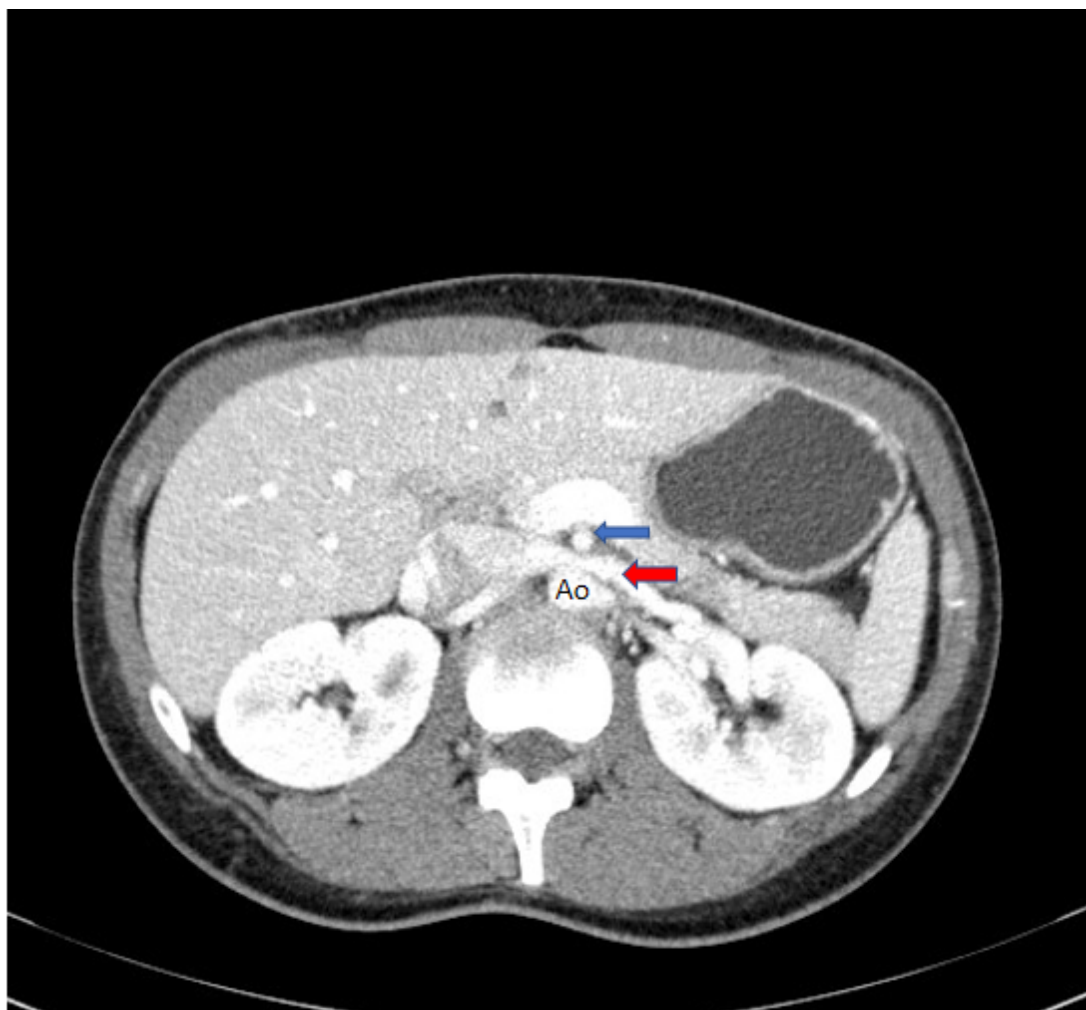


Figura 1. Corte axial de TAC donde vemos cómo la VRI (flecha roja) presenta disminución de su calibre a su paso entre la aorta (Ao) y la AMS (flecha azul)

exclusión. Los exámenes de diagnóstico deberían incluir un análisis de orina, ecografía o urografía intravenosa, cistoscopia, tomografía computarizada o angiografía por resonancia magnética (RM) y flebografía de la vena renal izquierda⁴. Una RM con contraste o una TAC permiten visualizar la compresión de la vena renal entre la aorta y la AMS, así como la distensión de la vena renal izquierda. La flebografía constituye la técnica de elección, puesto que nos permite llevar a cabo cálculos de gradientes de presión entre la porción distal de la vena renal y la vena cava inferior. No obstante, el cálculo de este gradiente no es imprescindible para el diagnóstico, pudiendo presentarse variaciones del mismo en función del grado de circulación colateral existente⁵.

El manejo del síndrome del Cascanueces varía desde la simple vigilancia en los casos asintomáticos y leves hasta la cirugía en caso de hematuria severa o dolor abdominal incapacitante (transposiciones vasculares, autotrasplante renal). Su pronóstico general es excelente.

En Atención Primaria el diagnóstico requiere un alto índice de sospecha y una cuidadosa historia clínica. La TAC o la RM con contraste son útiles para el diagnóstico, pero la flebografía es la prueba de elección. El diagnóstico diferencial incluye

la litiasis renal, neoplasias, hidronefrosis, quistes renales y malformaciones vasculares. Su manejo depende de la severidad de los síntomas.

BIBLIOGRAFÍA

1. Chang CT, Hung CC, Ng KK, Yen TH. Nutcracker syndrome and left unilateral haematuria. *Nephrol Dial Transplant*. 2005; 20 (2): 460-1.
2. Hermida Pérez JA. Síndrome de cascanueces. *Med Gen y Fam*. 2016; 5 (1): 21-4.
3. Ahmed K, Sampath R, Khan MS. Current trends in the diagnosis and management of renal nutcracker syndrome: a review. *Eur J Vasc Endovasc Surg*. 2006; 31 (4): 410-6.
4. Iram S, Khan MS, Naz S, Raychaudhuri B, Zaheer L. Síndrome renal del cascanueces (Internet). París: Orphanet. 2006 [acceso 09/04/2017]. Disponible en: http://www.orpha.net/consor/cgi-bin/OC_Exp.php?lng=ES&Expert=71273.
5. De Schepper A. "Nutcracker" phenomenon of the renal vein and venous pathology of the left kidney. *J Belge Radiol*. 1972; 55 (5): 507-11.
6. Itoh S, Yoshida K, Nakamura Y, Mitsuhashi N. Aggravation of the nutcracker syndrome during pregnancy. *Obstet Gynecol*. 1997; 90 (4 Pt 2): 661-3.
7. Uzu T, Ko M, Yamato M, Takahara K, Yamauchi A. A case of nutcracker syndrome presenting with hematuria in pregnancy. *Nephron*. 2002; 91 (4): 764-5.
8. Santos Arrontes D, Salgado Salinas R, Chiva Robles V, Gómez de Vicente JM, Fernández Gonzalez I, Costa Subias J et al. Síndrome del Cascanueces. A propósito de un caso y revisión de la literatura. *Actas Urol Esp*. 2003; 27 (9): 726-31.