

Linfoma en artritis reumatoide tratada con metotrexato

Antonio L. Aguilar-Shea^a, Lucía Sierra-Santos^b y Ana de la Uz Pardos^b

^a Especialista en Medicina Familiar y Comunitaria. Centro de Salud Puerta de Madrid. Alcalá de Henares. Madrid (España).

^b Especialista en Medicina Familiar y Comunitaria. Consultorio Local de El Boalo. Manzanares El Real. Madrid (España).

Correspondencia:
Antonio L. Aguilar Shea. Centro de Salud Puerta de Madrid. Avda. del Ejército, 61. C.P. 28002. Alcalá de Henares. Madrid (España).

Correo electrónico:
antonio.aguilar@salud.madrid.org

Recibido el 31 de agosto de 2015.

Aceptado para su publicación el 13 de diciembre de 2015.

Este artículo de Revista Clínica de Medicina de Familia se encuentra disponible bajo la licencia de Creative Commons Reconocimiento-NoComercial-SinObraDerivada 4.0 Internacional (by-nc-nd).



RESUMEN

Presentamos el caso de una mujer de 62 años con artritis reumatoide en tratamiento con metotrexato que desarrolló un linfoma de células B. Tras el análisis del caso y la revisión de la literatura descubrimos una mayor incidencia de linfomas en pacientes en tratamientos crónicos con metotrexato. Queremos llamar la atención sobre la vigilancia de pacientes con enfermedades reumatológicas en tratamiento crónico con metotrexato desde Atención Primaria debido a la mayor incidencia de linfomas. En el caso de su sospecha la suspensión del fármaco es una de las primeras medidas a realizar

PALABRAS CLAVE: Artritis Reumatoide. Metotrexato. Linfoma.

ABSTRACT

Lymphoma in rheumatoid arthritis treated with Methotrexate

We present the case of a 62 year-old woman diagnosed with Rheumatoid Arthritis and treated with methotrexate who developed a B-cell lymphoma. After case analysis and literature review we discovered an increased incidence of lymphomas in patients treated chronically with methotrexate. We would like to highlight the importance of controlling from Primary Care the patients with rheumatologic diseases treated chronically with methotrexate due to the increase in lymphoma occurrence. If a lymphoma is suspected, treatment must be stopped immediately.

KEY WORDS: Arthritis, Rheumatoid. Methotrexate. Lymphoma.

INTRODUCCIÓN

La artritis reumatoide (AR) se caracteriza por ser una enfermedad inflamatoria crónica que afecta principalmente a las articulaciones, produciendo dolor, inflamación y alteraciones en la movilidad. El primer escalón de tratamiento en estos pacientes es el metotrexato, por su efecto inmunomodulador y antiinflamatorio. La aparición de trastornos linfoproliferativos en pacientes en tratamiento inmunosupresor es un efecto adverso ya conocido. En la AR se han descritos casos de procesos linfoproliferativos en pacientes en tratamiento con metotrexato. Presentamos un caso de una paciente con AR que desarrolló un linfoma no Hodgkin tras 8 años de tratamiento con metotrexato.

CASO CLÍNICO

Presentamos el caso de una mujer de 62 años que en 2003 debuta con un síndrome de Sjögren y síndrome de Raynaud secundario. A lo largo de los meses siguientes la paciente fue desarrollando dolores articulares, por lo que fue valorada por Reumatología, quienes diagnosticaron a la paciente de artritis reumatoide (AR) seronegativa, manteniendo los diagnósticos previos. La paciente fue tratada con metotrexato 7,5 mg semanales y ácido fólico, con control de la enfermedad, y que tomó durante 8 años.

Recientemente, la paciente acudió a nuestra consulta de Atención Primaria por una tumoración axilar móvil, dolorosa, de 3x4 cm descubierta de forma casual. La paciente no presentaba sintomatología sistémica. A la exploración física presentó adenopatías laterocervicales móviles <1 cm, no eviden-

ciándose visceromegalias ni otras adenopatías. El resto de exploración física fue normal. Inicialmente se trató con ibuprofeno y amoxicilina/ácido clavulánico por sospecha de proceso infeccioso. Tras 2 semanas no se observó ningún cambio en la tumoración axilar.

Ante la persistencia de la adenopatía se realizó una punción-aspiración con aguja fina (PAAF) de la tumoración axilar. El resultado fue sugestivo de linfadenopatía de patrón reactivo sin poder descartar proceso linfoproliferativo de bajo grado. La paciente fue vista por Hematología, los cuales, con el fin de realizar el estudio de extensión de un proceso neoplásico, realizaron una tomografía axial computerizada de cuerpo entero. El resultado de la imagen reveló un conglomerado adenopático axilar derecho (figura 1). La biopsia del conglomerado adenopático describió una arquitectura completamente sustituida por una proliferación tumoral linfoide que adopta un 70 % patrón difuso y un 30 % un patrón nodular. Para completar el estudio se realizó una biopsia de médula ósea, donde se observó infiltración paratrabecular e intersticial por linfoma. El estudio de inmunohistoquímica de

las células tumorales reveló una expresión positiva para CD20, CD10, BCL2 y BCL6, y el índice de proliferación Ki 67 fue de un 40 %. Se completó el estudio con la serología para el virus de Epstein-Barr (VEB), la cual fue positiva (IgG positivo e IgM negativo).

Como conclusión, la paciente fue diagnosticada de Linfoma no Hodgkin B centrolímbico grado I-II/III con un 70 % de áreas difusas y un 30 % de áreas nodulares.

Dado que la paciente había sido tratada durante 8 años con metotrexato, y conociendo la relación entre el uso de metotrexato y a la aparición de linfomas, se suspendió el metotrexato y se trató con quimioterapia: ciclofosfamida, vincristina, prednisona y rituximab (R-CVP).

Progresivamente se observó la desaparición del conglomerado adenopático axilar (figura 2) y curación de su linfoma. En el momento actual el tratamiento reumatológico se realiza con rituximab, con buen control de su sintomatología.

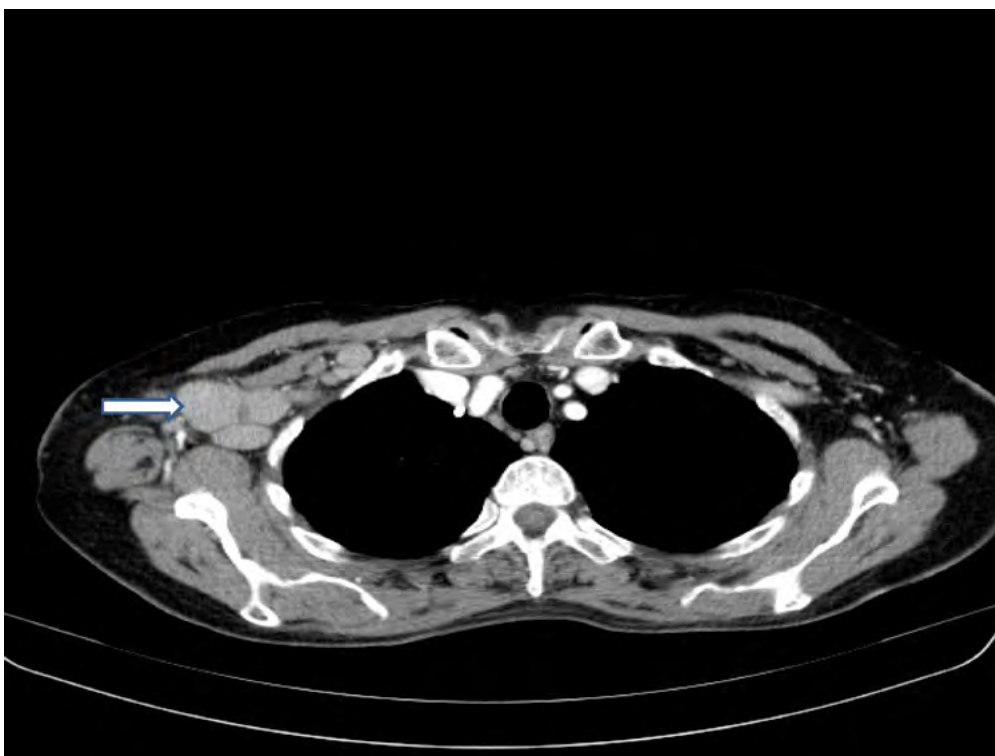


Figura 1. TAC torácico mostrando múltiples adenopatías axilares derechas

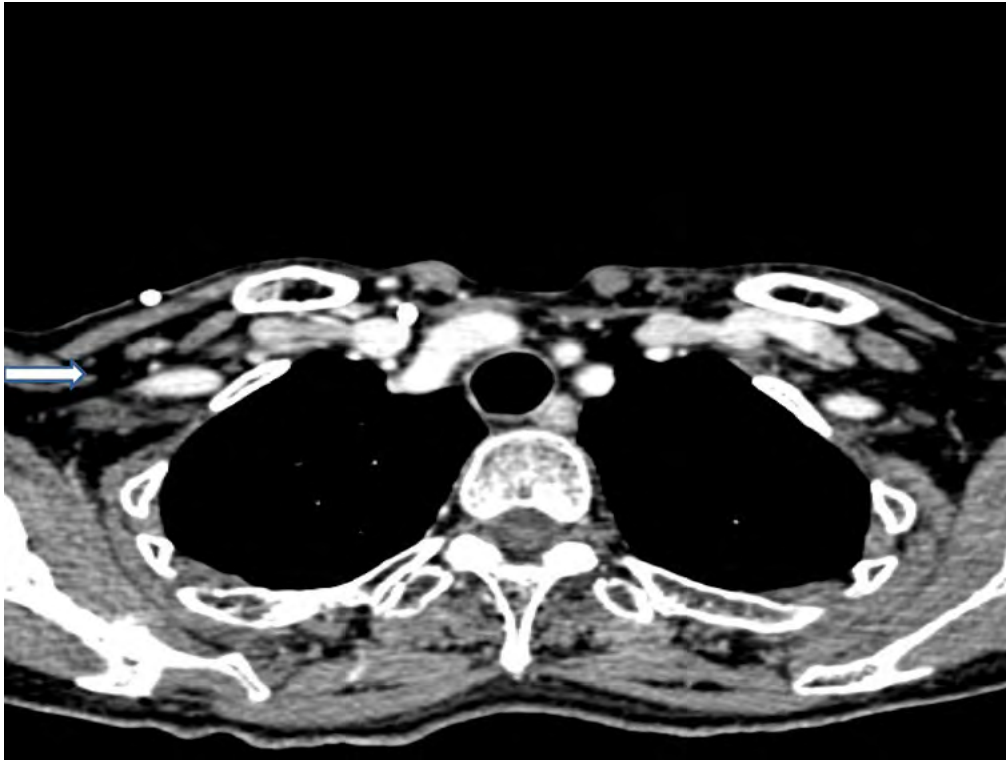


Figura 2. TAC torácico 3 años después sin evidencia de adenopatías

DISCUSIÓN

Los pacientes con artritis reumatoide presentan mayor riesgo de trastornos linfoproliferativos por mecanismos no muy bien conocidos, siendo el metotrexato y virus de Epstein-Barr unos de los factores. Se ha estimado que el riesgo de linfoma maligno en pacientes con AR es 2–20 veces mayor que en la población general, y que el intervalo de aparición de linfoma desde el diagnóstico de AR es de 15 años¹⁻¹⁰. En el caso presentado la aparición del linfoma se produjo a los 8 años del tratamiento y la serología fue positiva para el VEB.

El metotrexato es un antimetabolito estructuralmente análogo del ácido fólico. El mecanismo de acción consiste en la alteración de la síntesis del ADN mediante inhibición de la dihidrofolato reductasa. El mecanismo por el cual se suprime la actividad de la AR no es bien conocido, aunque recientes estudios sugieren la posibilidad de un incremento en la liberación de adenosina en zonas afectadas².

El papel del metotrexato en la génesis y desarrollo de procesos malignos en pacientes con AR y en pacientes inmunodeprimidos es muy controverti-

do. Algunos autores sugieren que la inmunosupresión producida por este fármaco, unido al estado previo de inmunosupresión de estos pacientes con AR, favorece la colonización y proliferación del VEB en los linfocitos B^{3,4}. Los paciente con AR presentan una prevalencia muy alta de Linfocitos B infectados por el VEB con una localización extranodal, de ahí que los tipos histológicos de Linfoma descritos hasta la fecha son el difuso de células grandes B en un 35 %, como en nuestro caso, y el linfoma Hodgkin en un 25 %⁵. En el 50 % de estos linfomas se demostrará la presencia del VEB^{6,7}. Se sabe que la suspensión de metotrexato favorecería la activación del sistema inmune favoreciendo la eliminación del VEB y favoreciendo el control del linfoma^{8,9,10}.

Se ha observado que cuanto más largo sea el tratamiento con metotrexato más probabilidades hay de desarrollar un linfoma. La media de tratamiento con metotrexato para el desarrollo de un linfoma se ha estimado en 3 años, a diferencia del caso presentado que fueron 8. De igual forma, tras la retirada del metotrexato, aproximadamente el 60 % de los pacientes con AR y linfoma experimentan una remisión del linfoma¹.

La aparición de linfomas en pacientes con AR no es habitual, si bien la mortalidad del cuadro es alta; la tasa de supervivencia es aproximadamente del 50 % a los 5 años, de ahí la importancia de un diagnóstico precoz¹.

La aparición de adenopatías o masas extraganglionares en pacientes con AR en tratamiento con metotrexato debe hacernos sospechar que se trate de un linfoma. La retirada del fármaco debe ser contemplada como primer paso terapéutico en el manejo de la enfermedad. En el momento actual se aconseja un periodo de observación de 2-3 meses tras la suspensión de metotrexato para constatar una posible remisión espontánea antes del inicio de la quimioterapia^{6,7,10}.

BIBLIOGRAFÍA

1. Tutor-Ureta P, Yebra-Bango M, Salas-Antón C, Andreu JL. Artritis reumatoide, metotrexato y linfoma no Hodgkiniano. Estudio de 3 pacientes. *Med Clin*. 2005; 125 (16): 637.
2. Navarro C, Riba F, Herencia H, Acero J, Verdaguer JJ, Menarguez J. Linfoma no-Hodgkin de cavidad oral asociado a tratamiento con metotrexato. *Revista Española Cirugía Oral Maxilofacial*. 2004; 26 (2): 121-6.
3. Migita K, Miyashita T, Mijin T, Sakito S, Kurohama H, Ito M et al. Epstein-Barr virus and methotrexate-related CNS lymphoma in a patient with rheumatoid arthritis. *Mod Rheumatol*. 2013; 23 (4): 832-6.
4. Ohkura Y, Shindoh J, Haruta S, Kaji D, Ota Y, Fujii T et al. Primary adrenal lymphoma possibly associated with Epstein-Barr virus reactivation due to immunosuppression under methotrexate therapy. *Medicine (Baltimore)*. 2015; 94 (31): e1270.
5. Fukushima M, Katayama Y, Yokose N, Kura Y, Sawada U, Kotani A et al. Primary central nervous system malignant lymphoma in a patient with rheumatoid arthritis receiving low-dose methotrexate treatment. *Br J Neurosurg*. 2013; 27 (6): 824-6.
6. Ichikawa A, Arakawa F, Kiyasu J, Sato K, Miyoshi H, Niino D et al. Methotrexate/iatrogenic lymphoproliferative disorders in rheumatoid arthritis: histology, Epstein-Barr virus, and clonality are important predictors of disease progression and regression. *Eur J Haematol*. 2013; 91 (1): 20-8.
7. Kondo S, Tanimoto K, Yamada K, Yoshimoto G, Suematsu E, Fujisaki T et al. Mature T/NK-Cell lymphoproliferative disease and Epstein-Barr virus infection are more frequent in patients with rheumatoid arthritis treated with methotrexate. *Virchows Arch*. 2013; 462 (4): 399-407.
8. Niitsu N, Okamoto M, Nakamine H, Hirano M. Clinicopathologic correlations of diffuse large B-cell lymphoma in rheumatoid arthritis patients treated with methotrexate. *Cancer Sci*. 2010; 101 (5): 1309-13.
9. Mo N, Muthu S, O'Sullivan M. Regression of lymphoma after withdrawal of infliximab alone in an infliximab/methotrexate-treated RA patient. *Rheumatology (Oxford)*. 2011; 50 (4): 808-10.
10. Naidu A, Kessler HP, Pavelka MA. Epstein-Barr virus-positive oral ulceration simulating Hodgkin lymphoma in a patient treated with methotrexate: case report and review of the literature. *J Oral Maxillofac Surg*. 2014; 72(4): 724-9.