

**BIBLIOGRAFÍA**

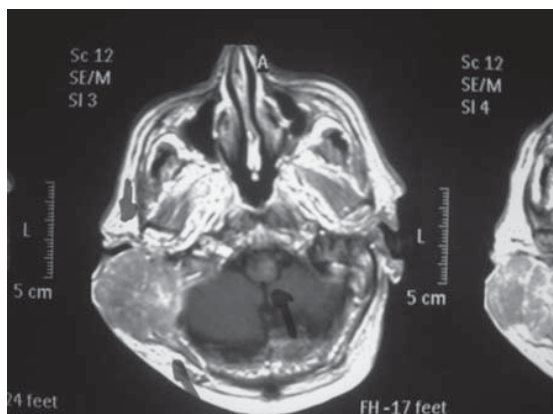
1. Caldevilla Benardo D, Martínez Pérez J, Artigao Ródenas LM, Divisón Garrote JA, Carbayo González Herencia JA, Massó Orozco J. Crisis Hipertensivas. *Rev Clin Med Fam.* 2008; 2(5):236-43.
2. Mancia G, Baker G, Dominiczak A, Cifkova R, Fajard R, Germano G *et al.* Guidelines for the Management of Arterial Hypertension of the European Society of Hypertension (ESH) and the European Society of Cardiology (ESC). *J Hypertension.* 2007; 25:1105-87.
3. Regidor D, Fernández MA, Roca A, Rodríguez L. Crisis Hipertensivas en Urgencias. En: Julián A. editor. *Manual de Protocolos y Actuación en Urgencias.* 3ª ed. Toledo: Edicomplet-Grupo SANED; 2010. p. 301-8.
4. Zarca MT, García López F, Muñoz Contreras MI. Tratamiento farmacológico de las patologías prevalentes en el embrazo. *Boletín Farmacoterapéutico de Castilla-La Mancha.* 2010; 11(4):1-4.
5. Jiménez M, Millán C, Llamas L, Montero FJ. Urgencia Hipertensiva. En: Jiménez L, Montero FJ, editores. *Medicina de Urgencias y emergencias: Guía Diagnóstica y Protocolos de Actuación.* 4ª ed. Barcelona: Elsevier; 2010. p. 234-9.
6. Chayán ML, Gil J, Moliner JR, Ríos MT, Castiñeira MC, González C, *et al.* Crisis Hipertensivas. *Guías clínicas.* 2010. Disponible en: <http://www.fisterra.com/fisterra/guias.asp>

**Isabel Ponce García.** Médico de Familia  
Centro de Salud Casas Ibáñez  
Miembro del Grupo de Trabajo de HTA  
de SEMFYC

Ctra. Valencia s/n,  
02200 - Casas Ibáñez (Albacete).  
Correo electrónico: [isabelponce81@hotmail.com](mailto:isabelponce81@hotmail.com)

**FE DE ERRATAS**

En el artículo "Carcinomatosis meníngea por invasión dural de metástasis craneal", del que son autores Juan Ignacio Ramos-Clemente Romero, Eduardo Durán Ferreras, Miguel Ángel Pérez Ramos y Juan Manuel Domínguez Herrera, publicado el 1 de octubre de 2010 (número 3, volumen 3), apareció repetida la figura 1, en lugar de aparecer la figura 2, la cual corresponde a la siguiente imagen:



**Figura 2.** RM craneal. Corte axial en secuencia T1 que muestra masa tumoral en región auricular derecha que infiltra hueso temporal y occipital destruyendo la cortical y contactando con las meninges.

**CAMBIO DE DIRECCIÓN**

Le rogamos nos avise con antelación en caso de cambio de dirección para no alterar el servicio de recepción de REVISTA CLÍNICA DE MEDICINA DE FAMILIA.

Los cambios deben comunicarse en el teléfono 967507911 o a través del correo electrónico [info@scamfyc.org](mailto:info@scamfyc.org)

**SUSCRIPCIONES Y ATENCIÓN AL CLIENTE**

SCAMFYC  
Dionisio Guardiola, 16, 4ºD  
02003- Albacete

Teléfono y Fax: 967507911  
Correo electrónico: [info@scamfyc.org](mailto:info@scamfyc.org)

Tarifa de suscripción anual  
Profesionales 40,00 Euros (IVA incluido)  
Instituciones 120,00 Euros (IVA incluido)