

Palpitaciones como presentación de Taquicardia de QRS estrecho en Pediatría

Abel J. Cuéllar de León^a, Joaquín Oscar Asensi^b
Blas Hernández Alberique^a, Víctor Fernández Gallego^a

^a UME - Motilla del Palancar.
GUETS del SESCAM.

^b Servicio de Cardiología.
Hospital Universitario
La Fe de Valencia.

Correspondencia:
Abel J. Cuéllar de León,
C/ Fernando Pastor, 17,
16200 Motilla del Palancar
(Cuenca).
Telf.: 600 381 535, e-mail:
ajcdl@comv.es

Recibido el 16 de noviembre
de 2005

Aceptado para su
publicación el 12 de
diciembre de 2005

RESUMEN

La taquicardia paroxística supraventricular (TPSV) es la disritmia sintomática más frecuente en la infancia después de las extrasístoles. Se presenta en lactantes como insuficiencia cardiaca, asociando con frecuencia cardiopatías estructurales, y en niños mayores como palpitaciones, palidez y ansiedad.

Presentamos el caso de un niño de 6 años, sin antecedentes de interés, que mientras estaba jugando presentó un episodio de taquicardia regular de QRS estrecho a 250 latidos/minuto, compatible con el diagnóstico de TPSV por reentrada auriculoventricular.

Palabras clave. Taquicardia paroxística supraventricular

ABSTRACT

Palpitation like debut of tachycardia of thin qrs in paediatrics

The paroxysmal supraventricular tachycardia (PSVT) is the second symptomatic arrhythmia more frequent in infancy later extrasistols. It occurs in lactation like a hearth insufficiency, frequently associated with structural cardiopathy and in elder children like palpitations, paleness or anxiety. We show the case of a 6 years old child without pathologic antecedents, who suffer an event of regular tachycardia defined by thin QRS and a frequency of 250 bpm compatible with the diagnostic of PSVT by auriculoventricular reentry while he was playing.

Key words. Tachycardia paroxysmal supraventricular.

INTRODUCCIÓN

La taquicardia paroxística supraventricular (TPSV) es la disritmia sintomática más frecuente en la infancia después de las extrasístoles¹⁻². Se presenta en lactantes como insuficiencia cardiaca, asociando con frecuencia cardiopatías estructurales, y en niños mayores como palpitaciones, palidez y ansiedad¹⁻⁴. La exploración física de la repercusión hemodinámica y el electrocardiograma de 12 derivaciones durante el episodio arrítmico son fundamentales para establecer tanto la aproximación diagnóstica como el primer tratamiento adecuado⁵⁻⁷. Resumiendo, los criterios diagnósticos electrocardiográficos son: taquicardia con complejos QRS habitualmente normales a una frecuencia media en torno a 170 latidos/minuto, intervalo R-R regular y onda p que puede no detectarse por hallarse dentro del QRS o un poco después de él, confundiendo con la parte final del mismo⁸.

OBSERVACIONES CLÍNICAS

Varón de 6 años, sin antecedentes de interés, que es traído al Centro de Salud por sus padres en horario de atención continuada por palpitaciones. El niño refiere que, estando jugando, ha notado que su corazón iba rápido y que, como no paraba, se ha puesto nervioso y ha llamado a su madre. Esto le ha ocurrido 2 veces más en los últimos 6-8 meses, también cuando estaba jugando, aunque, como esa sensación cedió en unos minutos, nunca ha consultado a su médico. No refiere dolor torácico, disnea u otra sintomatología.

En la exploración física el niño está consciente y colaborador, aunque algo intranquilo,

Presentado como comunicación en panel en el XI Congreso Nacional y V Internacional de la Medicina General Española, celebrado en Santiago de Compostela los días 9-12 de junio de 2004.

normohidratado, normocoloreado, eupneico y afebril. El pulso radial es de 250 latidos/minuto, la saturación de oxígeno en el pulsioxímetro del 97% y la tensión arterial es de 110/55 mm Hg. En la auscultación cardiopulmonar se observa taquicardia con murmullo vesicular conservado, siendo el resto de la exploración anodina.

En el electrocardiograma aparece una taquicardia regular de QRS estrecho a 250 latidos/minuto, en el que se observa mecanismo auricular deformando el segmento ST, que corresponde a una probable onda p retrograda y es compatible con el diagnóstico de TPSV por reentrada auriculoventricular (figura 1).

Con esta sospecha se activó al 112 (UVI-móvil). Tras realizar masaje del seno carotídeo bajo monitorización continua, sin conseguir respuesta, se procedió a la administración de una dosis de adenosina intravenosa en bolo (0,05 mg/kg), revirtiendo el trazado electrocardiográfico a ritmo sinusal sin trastornos de la conducción, ni evidencia de preexcitación (figura 2). Posteriormente, se trasladó al hospital para valoración cardiológica.

DISCUSIÓN Y CONCLUSIONES:

En el diagnóstico diferencial electrocardiográfico de las taquicardias de QRS estrecho la presencia de un mecanismo auricular deformando el segmento ST, correspondiente a una probable onda p retrograda, visible en nuestro trazado (figura 1), hace sospechar

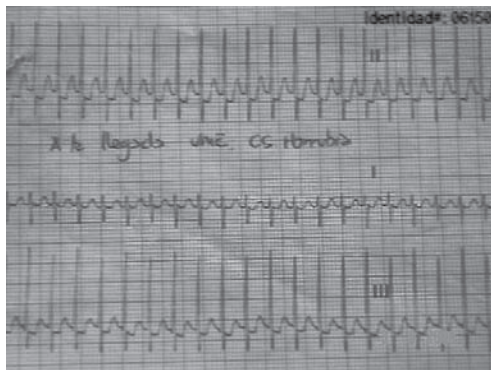


Figura 1. TPSV por reentrada auriculoventricular.

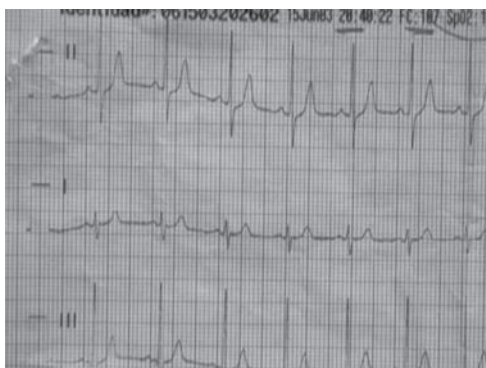

Figura 2. Trazado electrocardiográfico en ritmo sinusal tras la administración de adenosina intravenosa.

el diagnóstico de TPSV por reentrada auriculoventricular⁸.

La actitud a tomar ante la TPSV dependerá del estado general del paciente^{6, 7}:

1. Cardioversión sincronizada inmediata (0,5-1 julios/kg) si existe repercusión hemodinámica (shock con fallo cardiaco severo).
2. En los pacientes hemodinámicamente estables se comenzará con maniobras vagales (bolsa de hielo sobre la cara, maniobra de Valsalva, comprimir el abdomen, contener la respiración, beber agua helada, etc., evitando la presión de los globos oculares por el riesgo de luxación del cristalino), seguidas de adenosina intravenosa en bolo muy rápido (0,05 mg/kg, aumentando en 0,05 cada vez hasta 0,3 mg/kg) o ATP (0,3-1 mg/kg) como fármacos antiarrítmicos de primera elección, si fracasaran las primeras medidas. El verapamil (0,15mg/kg, en mayores de un año), la digitalización (15 mcg/kg/IV lento en menores de 1 año) o el empleo de amiodarona (5mg/kg en 5 a 30 minutos) quedan reservados para taquicardias persistentes tras la adenosina⁹.

BIBLIOGRAFÍA

1. Balaguer M, Caritg J, Jordán I, Gala S, Cueto A. Taquicardia paroxística supraventricular en el niño y lactante. II Reunión Nacional de la Sociedad Española de Cuidados Intensivos Pediátricos. *An Pediatr (Barc)* 2005; 62(5):491-517.
2. Navarro Zapata MC, Castillo Laita JA, Beltrán Lacort F, Labarta Aizpun JI, Monreal Gálvez MJ, Salazar MENA J. Taquicardia paroxística supraventricular en la infancia, a propósito de 40 casos. *Acta Pediatr Española* 1993; 51(5):319-2.
3. Cabezuero Huerta G, Frontera Izquierdo P. Taquicardia supraventricular paroxística sin cardiopatía congénita: aspectos clínicos, terapéuticos y evolutivos de 65 niños. *An Esp Pediatr* 1991; 35(6):397-400.
4. Bourguignon A, Coremans C, Waucquez JL, Massin M. Paroxysmal tachyarrhythmias in pediatrics. *Rev Med Liege* 2004; 59(5):315-9.
5. Prada F, Benito F. Arritmias cardíacas. En: Ruiz Domínguez JA, Montero Reguera R, Hernández Gonzales N, Guerrero-Fernandez J, Galán de Dios J, Romero Albillos A, López Valero GN, ed. *Manual de diagnóstico y terapéutica en Pediatría*. 4a ed. Madrid: Publimed; 2005. p. 609-14.
6. Carrillo Álvarez A, Sancho Pérez L, López-Herce Cid J, García Sánchez E. Arritmias. En: López-Herce Cid J, Calvo Rey C, Lorente Acosta MJ, Baltodano Agüero A, ed. *Manual de Cuidados Intensivos Pediátricos*. 2a ed. Madrid: Publimed; 2004. p. 226-37.
7. Dubin A. Trastornos de la frecuencia y del ritmo cardiaco. En: Berhrmand RE, Kliegman RM, Jonson HD, ed. *Nelson. Tratado de Pediatría*. 17a ed. Madrid: McGraw-Hill Interamericana; 2004. p. 1557-62.
8. Bayés de Luna A. Arritmias hiperactivas supraventriculares. En: Bayés de Luna A ed. *Electrocardiografía clínica*. Barcelona: Espax SA; 1999. p. 149-80.
9. Van der Merwe DM, Van der Merwe PL. Supraventricular tachycardia in children. *Cardiovasc JS Afr* 2004; 15(2):64-9.