

## Enfermedad de Paget monostótica

Miguel Ángel Babiano Fernández y Alfredo Rodríguez Fernández

Especialistas en Medicina Familiar y Comunitaria. EAP Argamasilla de Calatrava. Ciudad Real. España

Correspondencia: Miguel Ángel Babiano Fernández. Centro de Salud Argamasilla de Calatrava. C/. Pinto, Nº 14 13440 Argamasilla de Calatrava Ciudad Real.

Correo electrónico: mababiano@sescam.jccm.es.

Recibido el 23 de abril de 2014. Aceptado para su publicación el 12 de julio de 2014.

### RESUMEN

Presentamos el caso de un paciente al que, de modo casual, se detecta deformidad de miembro superior debido a enfermedad de Paget localizada en húmero. La enfermedad de Paget es la segunda enfermedad ósea metabólica en frecuencia después de la osteoporosis, afectando en España a un 3 % de la población mayor de 55 años. Aunque de causa desconocida, tiene implicaciones genéticas y víricas. Puede afectar a uno o varios huesos produciendo dolor, deformidad y fracturas, sobre todo en huesos largos.

La radiología es la clave del diagnóstico en caso de sospecha y los marcadores bioquímicos de reabsorción ósea pueden ser de utilidad. El pilar básico del tratamiento se basa en el uso de bifosfonatos.

**Palabras Clave.** Enfermedad ósea de Paget. Osteitis deformante. Húmero.

### ABSTRACT

#### Monostotic Paget's Disease

The present is the case of a patient who was by chance detected a deformity in his upper arm due to Paget's Disease localized in the humerus. Paget's Disease is the second most common metabolic disease after osteoporosis, affecting 3% of the population over the age of 55 in Spain. While its etiology remains elusive, genetic factors and viral implications are involved. It can affect one or several bones causing pain, deformities and fractures, especially in long bones. Radiologic tests are the key for correct diagnosis in case of disease suspicion and biochemical resorption bone markers could also be useful. The basic pillar of therapy is based on the use of bisphosphonates.

**Key words:** Paget's Disease of Bone. Osteitis Deformans. Humerus.

### INTRODUCCIÓN

La enfermedad de Paget es también conocida como osteítis deformante, denominación que hace referencia a la inflamación del hueso y la deformación secundaria que produce. En los países de nuestro entorno es el trastorno óseo metabólico más frecuente después de la osteoporosis. Su incidencia aumenta con la edad y muy rara vez aparece antes de los 40 años. Su prevalencia en España está en un rango medio-bajo con respecto a otros países europeos, situándose en torno al 1,5-3 % de la población mayor de 65 años.

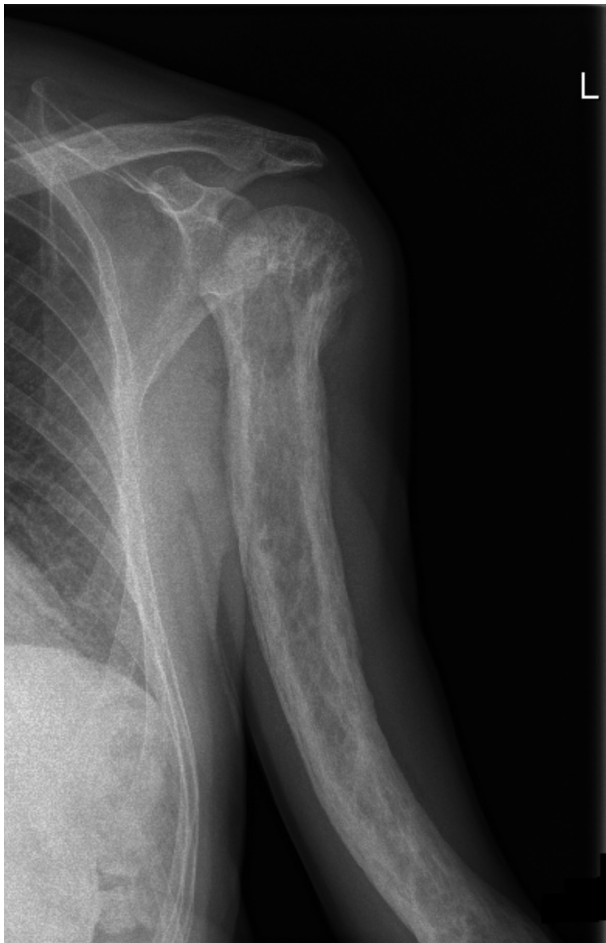
La causa de esta enfermedad es desconocida, aunque se asocia con determinados virus como el del sarampión y la rubéola. También se sabe que existe un importante factor genético o familiar, ya que es frecuente su aparición en varios miembros de la misma familia. Aunque la causa no ha sido por el momento completamente aclarada, parece ser el resultado de la interacción entre factores ambientales y genéticos.

Suele haber afectación de varios huesos, pero en el 20 % de los casos puede afectar a un solo hueso (Paget monostótico).

**OBSERVACIONES CLÍNICAS**

Varón de 70 años que acude a consulta por otro motivo, al que, en la exploración rutinaria, se le aprecia desviación de brazo izquierdo a nivel de 1/3 medio; no refería traumatismo previo ni fiebre o afectación generalizada.

Se le realiza radiografía de miembro superior izquierdo, donde se puede apreciar la gran desviación ósea que presenta el húmero a nivel de la diáfisis (figura 1). En la placa también se aprecia hiperostosis generalizada con geodas óseas e imágenes osteolíticas (figura 2).

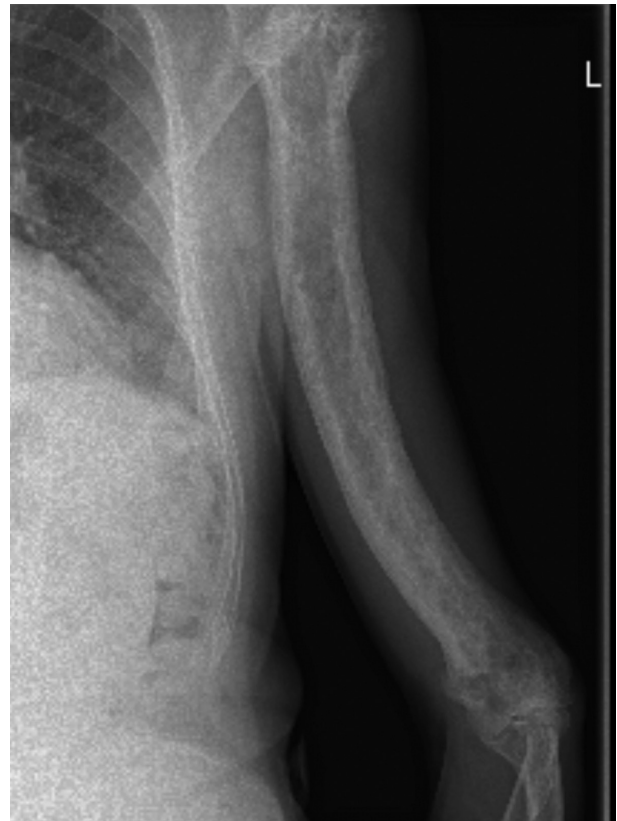

**Figura 1.** Desviación de la diáfisis humeral en forma de arco.

Ante la sospecha de enfermedad ósea de Paget, se le realiza estudio radiográfico de extensión para valorar afectación de otras áreas, realizándose radiografías de columna, pelvis y cráneo, no presentando deformidades de otros huesos.

Se solicita analítica para valorar parámetros de actividad de la enfermedad, con los siguientes resultados: fosfatasa alcalina 205 UI/L (valores de referencia 45-155), fosfatasa ácida total 4,7 UI/L (0-6,5), fosfatasa ácida ósea 2,8 UI/L (0-4), fosfatasa ácida prostática 1,9 UI/L(0-2,5), velocidad de sedimentación globular 8 mm/1ª hora (0-15).

Se envía al servicio de Reumatología, donde se realiza estudio de extensión mediante gammagrafía, sin hallarse afectación de otras áreas, por lo que se diagnostica definitivamente de enfermedad de Paget monostótica, no considerándose necesario tratamiento médico alguno.



**Figura 2.** Hiperostosis del húmero izquierdo con refuerzo de la cortical e imágenes osteolíticas a lo largo de toda la diáfisis humeral.

Desde entonces el control del paciente se realiza en atención primaria con controles semestrales de marcadores de reabsorción ósea y radiográficos anuales. En la actualidad tiene 82 años y no ha presentado ninguna complicación derivada de su enfermedad.

## COMENTARIOS

La enfermedad de Paget del hueso (EOP) u *osteítis deformans*, es la enfermedad metabólica ósea más frecuente después de la osteoporosis. Es una enfermedad caracterizada por un incremento en el remodelamiento óseo que lleva a la hipertrofia y alteración en la estructura del hueso. Aparece raramente antes de los 40 años, aumentando su frecuencia con la edad, afectando al 3 % de la población mayor de 55 años, y hasta 10 % de los individuos mayores de 80 años, siendo algo más común en hombres que en mujeres<sup>1</sup>. La causa de esta enfermedad continúa siendo desconocida, pero parece ser el resultado de la interacción de factores ambientales y genéticos<sup>2</sup>.

La enfermedad de Paget puede afectar una porción de hueso o solo un hueso (monostótica) como es el paciente de nuestro caso o puede comprometer dos o más huesos (poliostótica), siendo esta última la forma predominante. Las localizaciones más frecuentes son la pelvis (70 %), el fémur (55 %), la columna lumbar (53 %), el cráneo (42 %) y la tibia (32 %)<sup>3</sup>. En la forma monostótica se han descrito localizaciones poco frecuentes como la rodilla o las manos<sup>4,5</sup>.

La forma de presentación más frecuente es como un hallazgo casual de una fosfatasa alcalina aumentada o de una radiografía con alteraciones típicas. En nuestro caso, el hallazgo clínico fue la simple exploración física de la desviación que presentaba en el brazo izquierdo. Sólo un pequeño porcentaje de los pacientes con EOP tienen síntomas, siendo el dolor el más comúnmente presente, y pudiendo acompañarse de deformidades óseas y fracturas patológicas; otros síntomas menos frecuentes son la estenosis de canal medular o síndromes de compresión nerviosa y finalmente, más excepcionales, la hidrocefalia, la insuficiencia cardíaca y la degeneración sarcomatosa<sup>5</sup>.

La radiología es el complemento fundamental del estudio clínico en esta enfermedad. Existe una tríada radiográfica característica, formada por el engrosamiento de las trabéculas y la cortical, y el agrandamiento del hueso<sup>6</sup>. Es importante hacer el diagnóstico diferencial de esta lesión con las metástasis condensantes de los carcinomas de próstata y de mama. En los huesos largos, es característico el desarrollo de curvaturas, especialmente en los que cargan peso; en las superficies de tensión de las curvaturas se producen fracturas patológicas e incompletas.

La gammagrafia es de utilidad como *screening* en la sospecha clínica y para el diagnóstico de extensión de complicaciones.

En la enfermedad ósea de Paget son de utilidad marcadores bioquímicos de formación y reabsorción ósea. La fosfatasa alcalina específica del hueso permite diagnosticar la variedad monostótica, en la cual muchas veces la fosfatasa alcalina total es normal, y es particularmente útil cuando la función hepática está alterada.

Los marcadores de reabsorción más usados son las tasas de excreción de dihidroxipiridinolina e hidroxiprolina urinarias. La dihidroxipiridinolina es útil en la enfermedad monostótica<sup>7</sup>. Habitualmente los niveles de calcemia son normales, aunque pueden estar elevados en casos de enfermedad extensa, enfermos inmovilizados o deshidratados, o con la coexistencia de hiperparatiroidismo primario. Algunos pacientes pagéticos, con enfermedad muy extendida con altos niveles de recambio, pueden tener hipercalcemia con el desarrollo de litiasis renal.

Las indicaciones de tratamiento médico son:

1. Paciente sintomático con dolor óseo por la enfermedad o secundario a fractura.
2. Tratamiento preoperatorio de cirugía electiva sobre hueso pagético para evitar complicaciones hemorrágicas intraoperatorias.
3. Hipercalcemia.
4. Cuando la afectación ósea se desarrolla en sitios con alto riesgo de complicaciones (cráneo, columna vertebral, huesos largos de miembros inferiores, cadera y rodilla).

El dolor es la única indicación para la cual hay evidencia sólida de que un tratamiento específico se asocia con una mejoría clínica (grado de recomendación A), el resto de indicaciones por el momento carecen de evidencia aunque están recogidas en consensos, recomendaciones y guías.

Los bifosfonatos aprobados en España para el tratamiento de la enfermedad de Paget son: etidronato, risedronato y tiludronato, como fármacos de administración oral, y el ácido zoledrónico y el pamidronato, de administración intravenosa. El bifosfonato más potente de los que disponemos en la actualidad es el ácido zoledrónico, que es a su vez el de más reciente introducción en el tratamiento de la EOP.

La calcitonina ha quedado relegada a un uso marginal por su menor potencia y mayor tasa de efectos adversos. Se debe prevenir el hiperparatiroidismo secundario con suplementos diarios de calcio y vitamina D.

En ciertos casos se hace necesario el tratamiento quirúrgico, como es: ante la presencia de fracturas, ciertas deformidades que provocan dolor incontrolable, artropatía pagética, neuropatías por atrapamiento o en la degeneración neoplásica<sup>8</sup>.

El tratamiento tiene que ser monitorizado clínicamente cada tres a seis meses y con marcadores de recambio óseo cada seis meses teniendo como objetivo el alivio de los síntomas y la normalización de los marcadores óseos, llevando el control como decíamos al inicio desde la consulta de Atención Primaria.

## BIBLIOGRAFÍA

1. Delmas PD, Meunier PJ. The management of Paget's disease of bone. *N Engl J Med.* 1997;336:558-66
2. Ralston SH. Pathogenesis of Paget's disease of bone. *Bone.* 2008;43:819-25.
3. Ralston SH, Langston AL, Reid IR. Pathogenesis and management of Paget's disease of bone. *Lancet.* 2008;372:155-63.
4. Hernández-Pascual C, Villanueva-Martínez M, Ríos-Luna A, Benito-del Carmen F, Castolorio R. Enfermedad de Paget monostótica rotuliana. *Acta Ortopédica Mexicana.* 2010;24(1):14-17.
5. Calif E, Vlodavsky E, Stahl S. Ivory fingers: monostotic Paget's disease of the phalanges. *J Clin Endocrinol Metab.* 2007;92:1590-1.
6. Whyte MP. Paget's disease of bone. *N Engl J Med.* 2006;355:593-600.
7. Porrini AA, Baneina JC. Enfermedad ósea de Paget. En: Maldonado Cocco JA. *Reumatología.* Buenos Aires: Americana de Publicaciones, 2000.p.485-95
8. Lojo Oliveira L, Torrijos Eslava A. Tratamiento de la enfermedad ósea de Paget. *Reumatol Clin.* 2012;08:220-4.